

# S3-Leitlinie: Kryptoglanduläre Analfisteln

AWMF-Registriernummer: 088/003

## Einleitung

Das anale Fistelleiden ist ein häufiges Krankheitsbild. Die Symptomatik besteht in Schmerzen und Sekretion aus einer Öffnung. Bei der kryptoglandulären Analfistel besteht eine Verbindung zwischen einer Öffnung auf Höhe der Linea

dentata und einer in der Perianalregion. Die häufigste Ursache für die Entstehung von Analfisteln ist die Entzündung der beim Menschen rudimentär angelegten Proktodealdrüsen (sog. kryptoglanduläre Analfistel). Dabei stellt der Analabszess das akute und die Analfistel das chronische Stadium des gleichen Krankheitsbil-

des dar. Bezüglich des Analabszesses wird auf die entsprechende Leitlinie verwiesen.

Von dieser Krankheitsgenese sind Analfisteln zu unterscheiden, deren Ursache nicht kryptoglandulären Ursprungs ist. Dazu zählen: chronisch entzündliche Darmerkrankung (z. B. Morbus Crohn, Divertikulitis), bakterielle Infektionen (z. B. Tuberkulose), immunsupprimierende Erkrankungen (z. B. HIV, Leukämie), Malignome, Zustände nach operativer Behandlung im Bereich des Beckenbodens (z. B. tiefe anteriore Rektumresektion). Weitere Entitäten stellen der Pilonidalsinus und die Akne inversa dar, deren subkutan verlaufende Fisteln keine Verbindung zum Analkanal aufweisen und somit nicht den Analfistel zuzuordnen sind. Auch hier

## Autoren

Für die Deutsche Gesellschaft für Allgemein- und Viszeralchirurgie (DGAV), CACP, DGK, BCD

**Dr. A. Ommer**

End- und Dickdarmpraxis Essen

**Prof. Dr. A. Herold**

Enddarmzentrum Mannheim

**Dr. E. Berg**

Prosper Hospital, Recklinghausen

**Priv.-Doz. Dr. St. Farke**

Martin-Luther-Krankenhaus, Berlin

**Priv.-Doz. Dr. A. Fürst**

Caritas Krankenhaus, Regensburg

**Priv.-Doz. Dr. F. Hetzer**

Kantonsspital Schaffhausen, Schweiz

**Dr. A. Köhler**

Katholisches Klinikum Duisburg, St. Barbara-

Hospital, Duisburg

**Prof. Dr. S. Post**

Universitätsklinik Mannheim

**Dr. R. Ruppert**

Städt. Klinikum München GmbH, Klinikum Neu-

perlach, München

**Prof. Dr. M. Sailer**

Bethesda-Krankenhaus, Hamburg

**Prof. Dr. Th. Schiedeck**

Klinikum Ludwigsburg

**Dr. B. Strittmatter**

Praxisklinik 2000, Praxis für Koloproktologie, Freiburg

Für die Deutsche Dermatologische Gesellschaft

**Dr. B. H. Lenhard**

Praxis für Enddarmkrankungen, Heidelberg

Für die AGUB der Deutschen Gesellschaft für Gynäkologie und Geburtshilfe

**Prof. Dr. W. Bader**

Klinikum Region Hannover GmbH, Klinikum

Nordstadt, Hannover

Für die Deutsche Gesellschaft für Urologie

**Prof. Dr. J. E. Gschwend**

Klinikum Rechts der Isar der Technischen Uni-

versität München

Für die Deutsche Gesellschaft für Verdauungs- und Stoffwechselkrankheiten

**Prof. Dr. H. Krammer**

Gastroenterologie am End-Darm-Zentrum,

Mannheim

**Prof. Dr. E. Stange**

Robert-Bosch-Krankenhaus, Stuttgart

## Beteiligte Fachgesellschaften

- Deutsche Gesellschaft für Allgemein- und Viszeralchirurgie (DGAV)
- Chirurgische Arbeitsgemeinschaft für Coloproktologie (CACP)
- Deutsche Gesellschaft für Koloproktologie (DGK)
- Berufsverband der Coloproktologen Deutschlands (BCD)
- Deutsche Gesellschaft für Verdauungs- und Stoffwechselkrankheiten (DGVS)
- Deutsche Dermatologische Gesellschaft (DDG)
- Deutsche Gesellschaft für Urologie (DGU)
- Arbeitsgemeinschaft für Urogynäkologie und plastische Beckenbodenrekonstruktion e. V. (AGUB) der Deutschen Gesellschaft für Gynäkologie und Geburtshilfe (DGGG)

**Tab. 1** Definitionen von Evidenzstärke und Empfehlungsgrad [214, 237]

Empfehlungsgrad	Evidenzlevel	Typen von Therapiestudien
A („soll“)	1a	Systematisches Review randomisierter kontrollierter Studien (RCT)
	1b	Eine geeignete geplante RCT
	1c	Alles-oder-Nichts-Prinzip
B („sollte“)	2a	Systematisches Review gut geplanter Kohortenstudien
	2b	Eine gut geplante Kohortenstudie, einschließlich RCT mit mäßigem Follow-up (<80%)
0 („kann“)	3a	Systematisches Review von gut geplanten Fall-Kontroll-Studien
	3b	Eine gut geplante Fall-Kontroll-Studie
0 („kann“)	4	Fallserien, einschließlich schlechter Kohorten- und Fall-Kontroll-Studien
0 („kann“)	5	Meinungen ohne explizite kritische Bewertung, physiologische Modelle, Vergleiche oder Grundsätze

wird auf die entsprechenden Leitlinien verwiesen.

## Methodik

Die Erstellung der Leitlinie erfolgte grundsätzlich nur für Analfisteln auf dem Boden einer kryptoglandulären Infektion. Primäre Berücksichtigung fanden die Leitlinien anderer Fachgesellschaften (American Society of Colon and Rectal Surgeons [303] und der Association of Coloproctology of Great Britain and Ireland [306]) sowie eine aktuelle Cochrane-Analyse [130]. Diese wurden im Rahmen der PubMed-Analyse erfasst. Die Aussagen dieser externen Leitlinien fanden lediglich als Publikationen Eingang in diese Leitlinien und wurden nicht als bindend angesehen.

Der Inhalt der vorliegenden Leitlinie basiert weiterhin auf einem umfangreichen Review der Literatur unter Nutzung der Datenbanken PubMed und Cochrane unter den Stichworten „anal fistula“ oder „fistula-in-ano“. Diese Recherche (Stichtag 23.2.2011) ergab 5997 Treffer. Im Rahmen der weiteren Auswertung wurden zunächst Artikel, die vor 1960 erschienen waren (n=248), ausgeschlossen, soweit sie nicht als historisch wichtig bewertet wurden. Danach erfolgte der Ausschluss weiterer Zitate nach folgenden Suchkriterien: „Crohn“ (n=883), „Cancer“ (n=556), „Irradiation“ (n=69), „Pouch“ (n=177), „Infant“ (n=751), „rectourethral“ (n=100), „rectovaginal“ (n=704) und „imperforate“ (n=62). Die verbleibenden 2447 Arbeiten wurden anhand des Titels weiter evaluiert. Dabei wurden alle Arbeiten ausgeschlossen, die offensichtlich keinen Bezug zum

Inhalt der Leitlinie aufwiesen. Die verbliebenen 755 Literaturstellen wurden bezüglich der im Folgenden definierten Fragestellungen zunächst anhand des Abstracts und ggf. auch des Volltextes evaluiert. In Bezug auf die einzelnen Kapitel der Leitlinie wurden die übrigen Literaturstellen bezüglich ihrer Aussage zu Epidemiologie und Ätiologie herausgefiltert. Bezüglich der Diagnostik wurden die Stichwörter klinische Untersuchung, Endosonographie und Magnetresonanztomographie berücksichtigt. Neben den wenigen vergleichenden Studien lag das abschließende Augenmerk auf den vorhandenen Reviews. In Bezug auf die möglichen Therapieoptionen wurden mangels relevanter vergleichender oder randomisierter Studien alle Arbeiten ausgewertet, die Follow-up-Ergebnisse eines Verfahrens lieferten. In Tabellen wurden dabei folgende Ergebnisse der einzelnen Studien erfasst: Anzahl der behandelten Patienten, Typ der behandelten Fisteln, Studiendesign (retrospektiv, prospektiv, randomisiert), Heilungsrate, Rezidivrate und Häufigkeit von Kontinenzstörungen sowie die Follow-up-Zeit. Die Bewertung der vorliegenden Literatur zur Behandlung der Analfisteln erfolgte im Sinne eines methodenkritischen Lesens. Problematische Punkte in den meisten Publikationen waren dabei kleine Fallzahlen, retrospektive Aufarbeitung des Patientenguts sowie unvollständige Nachuntersuchung. Da jedoch die wenigen randomisierten Studien nur unzureichend das Therapiespektrum wiedergeben oder gar vergleichen, mussten auch diese z. T. methodisch minderwertigen Arbeiten als Gesamtheit herangezogen werden, um eine

**Tab. 2** Klassifikation der Konsensusstärke [237]

Starker Konsens	Zustimmung von >95% der Teilnehmer
Konsens	Zustimmung von >75–95% der Teilnehmer
Mehrheitliche Zustimmung	Zustimmung von >50–75% der Teilnehmer
Kein Konsens	Zustimmung von <50% der Teilnehmer

Einschätzung der einzelnen Operationsverfahren vornehmen zu können. Die wenigen Reviews, die mangels randomisierter Studien jeweils nur Teilbereiche abhandeln wurden gesondert ausgewertet. Weiterhin wurden jene Artikel ausgewertet, die sich mit der malignen Transformation von Analfisteln beschäftigten. Hierbei handelt es sich ausschließlich um Falldarstellungen.

Außerdem wurden relevante, nicht-PubMed-gelistete deutschsprachige Arbeiten nach 1990, insbesondere aus den Zeitschriften *coloproctology* und *Viszeralchirurgie* mitberücksichtigt, da insbesondere aus dem deutschen Sprachraum – für den die vorliegenden Leitlinien bestimmt sind – auch Beiträge in deutscher Sprache publiziert wurden. Weitere Publikationen wurden anhand der Literaturlisten verschiedener Arbeiten identifiziert.

Insgesamt 320 Arbeiten wurden für die vorliegenden Leitlinien als relevant herausgearbeitet. Definitionen von Evidenzstärke und Empfehlungsgrad wurden in Anlehnung an die Empfehlungen des Centre for Evidence-Based Medicine, Oxford, UK [214] sowie alternative Leitlinientexte [237] festgelegt und sind in **Tab. 1** dargestellt. Die Konsensusstärke wurde anhand **Tab. 2** festgelegt [237].

Die Erstellung dieser Leitlinie erfolgte auf Initiative der Deutschen Gesellschaft für Allgemein- und Viszeralchirurgie (DGAV) mit ihrer Arbeitsgemeinschaft für Coloproktologie (CACP). Die Arbeitsgruppe setzt sich aus Mitgliedern der beteiligten Fachgesellschaften zusammen. Die Ausarbeitung geschah im Rahmen von Konsensuskonferenzen. Die erste fand am 17.09.2010 in Stuttgart im Rah-

men des Viszeralchirurgiekongresses statt. Anwesend waren die Arbeitsgruppenvertreter der DGAV mit Ausnahme von Dr. Farke und Dr. Köhler. Dabei wurde der den Mitgliedern der Arbeitsgruppe bereits vorliegende Textentwurf gemeinsam diskutiert und verabschiedet. Später fand eine weitere Absprache mit den anderen Fachgesellschaften zur Erstellung einer S3-Leitlinie statt. Die Fachgesellschaften der Urologie und Gynäkologie stimmten dem Text schriftlich zu, da ihr Fachgebiet nur am Rande erfasst wurde. Mit den anderen Fachgesellschaften (Gastroenterologie/Dermatologie) sowie den chirurgischen Vertretern fand am 01.04.2011 eine weitere Konferenz in München im Rahmen der Koloproktologietage statt, bei der eine erneute Diskussion strittiger Punkte erfolgte. Später wurde die definitive hier vorliegende Textfassung von den Vorständen der Gesellschaften verabschiedet.

Unter Moderation von A. Ommer wurde dabei im Rahmen der Konsensuskonferenzen, die sich aus Mitgliedern der Deutschen Gesellschaft für Allgemein- und Viszeralchirurgie zusammensetzte, der den Teilnehmern bereits zuvor per Mail zugegangene und für alle einsehbare Text Punkt für Punkt durchgesprochen und diskutiert. Unklare Stellen wurden nach Diskussion korrigiert. Bezüglich der festgelegten Konsensusstärke wurde in allen Fällen ein starker Konsens (Zustimmung >95%) erzielt. Die Abstimmung erfolgte per Handzeichen. Im Nachhinein wurde der Text den Mitgliedern der anderen Fachgesellschaften vorgelegt und von diesen ohne Änderungen akzeptiert, zumal das Behandlungsspektrum dieser Fachgesellschaften – insbesondere was den chirurgischen Anteil angeht – nur am Rande gestreift wurde.

Die Leitlinie stellt den Stand der Literatur vom April 2011 dar. Eine Überarbeitung ist für 2016 geplant.

### Historischer Hintergrund

Analabszesse und ihre Therapie mittels Abszessinzigion, Fadendrainage und Fistelspaltung wurden bereits 450 v. Chr. von Hippokrates beschrieben. John von Ardenne führte 1350 n. Chr. eine Sondierung von Haupt- und Nebengängen durch [26]. Im Jahr 1602 findet eine Analfistel als

coloproctology 2011 · 33:295–324 DOI 10.1007/s00053-011-0210-3  
© Springer-Verlag 2011

A. Ommer · A. Herold · E. Berg · S. Farke · A. Fürst · F. Hetzer · A. Köhler · S. Post · R. Ruppert · M. Sailer · T. Schiedeck · B. Strittmatter · B.H. Lenhard · W. Bader · J.E. Gschwend · H. Krammer · E. Stange

### S3-Leitlinie: Kryptoglanduläre Analfisteln. AWMF-Registriernummer: 088/003

#### Zusammenfassung

**Hintergrund.** Kryptoglanduläre Analfisteln sind mit 2 auf 10.000 Einwohner/Jahr eine häufige Erkrankung mit einem Häufigkeitsgipfel bei jungen männlichen Erwachsenen. Die fehlerhafte Behandlung kann zu einer Beeinträchtigung der Lebensqualität, insbesondere durch Beeinträchtigung der Stuhlkontinenz führen.

**Methode.** Es wurde eine systematische Literaturrecherche durchgeführt.

**Ergebnis.** Relevante randomisierte Studien sind selten, so dass der Evidenzlevel insgesamt niedrig ist. Die Klassifikation der Analfisteln orientiert sich nach der Beziehung des Fistelgangs zum Schließmuskel. Für die Operationsindikation sind Anamnese und klinische Untersuchung ausreichend. Zusätzlich sollte intraoperativ eine Sondierung und/oder Anfärbung des Fistelgangs erfolgen. Endosonographie und Magnetresonanztomographie (MRT) sind in ihrer Aussage gleichwertig und können bei komplexen Fisteln als ergänzende Untersuchungen eingesetzt werden.

Als Therapie der Analfistel stehen folgende operative Verfahren zur Verfügung:

Fistelspaltung, Fadendrainage, plastische Rekonstruktion mit Sphinkternaht sowie Okklusion mit Biomaterialien. Eine Spaltung sollte nur bei oberflächlichen Fisteln erfolgen. Die Gefahr der postoperativen Kontinenzstörung steigt mit der Menge des durchtrennten Sphinkteranteils. Bei allen hohen Analfisteln soll ein Schließmuskel schonendes Verfahren zur Anwendung kommen. Die Ergebnisse der verschiedenen Techniken zur plastischen Rekonstruktion in Bezug auf Heilungs- und Inkontinenzraten sind weitgehend identisch. Für die Okklusion mit Biomaterialien ist insgesamt eine geringere Heilungsrate zu konstatieren.

**Schlussfolgerung.** In dieser S3-Leitlinie werden erstmals im deutschen Raum evidenzbasierte Richtlinien für die Diagnostik und Therapie der kryptoglandulären Analfisteln zusammengestellt.

#### Schlüsselwörter

Analfistel · Stuhlinkontinenz · Operative Verfahren · Diagnostik · Literaturrecherche

### S3 guidelines: cryptoglandular anal fistulas. German Association of Scientific Medical Societies (AWMF) registry number: 088/003

#### Abstract

**Background.** With an incidence of 2 in 10,000/year, fistula-in-ano of cryptoglandular origin is a common disease, affecting predominantly young males. Incorrect treatment can adversely effect quality of life, particularly in terms of stool continence.

**Methods.** A systematic review of the literature has been undertaken.

**Results.** Since relevant randomized studies are scant, the level of evidence is low. The classification of anal fistulas depends on the relation between fistula channel and anal sphincter. Anamnesis and clinical examination are sufficient to establish the indication for surgery. In addition, an intraoperative probe and/or staining of the fistula channel should be performed. Endoanal ultrasound and magnetic resonance tomography are similar in predictive value. These modalities may be able to provide additional information in complex fistulas.

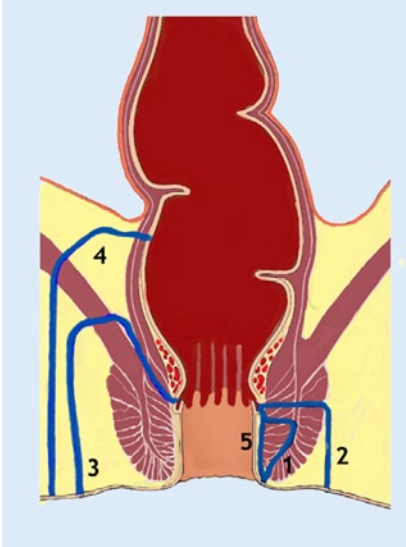
The treatment of anal fistulas consists of one of the following surgical procedures: lay-

open technique, seton drainage, plastic reconstruction with suture of the sphincter or occlusion with biomaterials. The lay-open technique should only be performed in superficial fistulas. The risk of impaired postoperative continence increases with the thickness of the divided sphincter muscle. A sphincter-saving procedure should be undertaken for all high anal fistulas. The results of the different techniques using plastic reconstruction are largely comparable. A lower healing rate is seen with occlusion using biomaterials.

**Conclusion.** This clinical S3 guideline provides instructions for the diagnosis and treatment of cryptoglandular fistula-in-ano for the first time in Germany.

#### Keywords

Fistula-in-ano · Stool incontinence · Surgical treatment · Diagnostic · Review



**Abb. 1** ▲ Klassifikation der Analfisteln.  
1 intersphinkter, 2 transsphinkter, 3 supra-  
sphinkter, 4 extrasphinkter, 5 subanodermal.  
(Mod. nach [205] und [135])

Erkrankung Eingang in die Literatur in Shakespeares Schauspiel „All’s well that ends well“ [59] und im Jahr 1687 wurde durch Felix eine Analfisteloperation bei Ludwig XIV von Frankreich vorgenommen. In den Jahren 1902 und 1912 stellten Noble [190] und Elting [83] schließmuskelschonende Operationstechniken vor. Die erste umfangreiche wissenschaftliche Aufarbeitung erfolgte durch Stelzner 1959 in „Die anorektalen Fisteln“ [260].

## Epidemiologie

Analabszesse und Fisteln finden sich überwiegend bei jüngeren Erwachsenen zwischen dem 30. und 50. Lebensjahr [174, 192, 219, 296], wobei Männer deutlich häufiger betroffen sind als Frauen.

Eine spezielle Fistelform z. T. kongenitaler Genese findet sich bei Kindern unterhalb des 1. Lebensjahres. Kryptoglanduläre Fisteln bei älteren Kindern sind sehr selten und oft mit einer chronisch-entzündlichen Darmerkrankung assoziiert. Sie verlaufen meistens oberflächlich und können durch Spaltung behandelt werden [189, 249]. Die vorliegende Leitlinie ist somit nur bedingt auf Kinder übertragbar.

Im Jahr 1984 beschreiben Saino et al. [231] die Epidemiologie der Analfistel anhand der Bevölkerung Helsinkis (510.000 Einwohner). Die Inzidenz lag bei

8,6 pro 100.000 Einwohner und war bei Männern deutlich höher als bei Frauen (12,3 vs. 5,6). Von den im Beobachtungszeitraum von 1969 bis 1978 diagnostizierten 458 Fisteln waren 90% kryptoglandulärer Genese. Das mittlere Alter bei der ersten Manifestation betrug 38,3 Jahre.

Zanotti et al. [311] untersuchen im Jahr 2007 die Inzidenz in vier europäischen Ländern anhand von Patientendatenbanken. Die niedrigste Inzidenz wurde in Spanien mit 1,04 auf 10.000 Einwohner/Jahr und die höchste in Italien mit 2,32 auf 10.000 Einwohner/Jahr ermittelt. Die Inzidenz in England betrug 1,84 pro 10.000 Einwohner/Jahr und in Deutschland 2,02 pro 10.000 Einwohner/Jahr.

**Fazit für die Praxis.** Das Fistelleiden ist eine Erkrankung, die überwiegend bei jungen männlichen Erwachsenen auftritt. Die Inzidenz in verschiedenen Populationen variiert.

## Ätiologie und Definition

Ausgangspunkt des entzündlichen Geschehens sind die beim Menschen nur rudimentär angelegten Proktodäldrüsen im Intersphinkterraum, die erstmals 1880 von Herman und Defosses und 1967 von Conole [56] beschrieben wurden [117]. Sie besitzen einen Ausführungsgang, der im Analkanal auf Höhe der Linea dentata mündet. Im Organismus können purulente Keime eine umschriebene akute Entzündung mit Ausbildung von Nekrosen verursachen. Diese Nekrosen werden von einem Granulationsgewebe, der sog. Abszesskapsel, umgeben. Je nach Virulenz der Keime bereitet sich der Abszess in Richtung des geringsten Widerstandes aus und erreicht auf diese Weise die benachbarte Oberfläche. Die entstandene Verbindung des in der Tiefe gelegenen und mit Eiter gefüllten Raumes mit der Körperoberfläche wird mit Granulationsgewebe ausgekleidet. Dieser Kanal wird als Fistel bezeichnet. Wird der unnatürliche Verbindungsgang gegen die Umgebung einseitig abgedichtet, entsteht eine Ventilfistel mit Sekretstauung. Das akute entzündliche Stadium wird als Analabszess und der chronische Verlauf mit putriden Sekretion bei vorhandener äußerer Öffnung als Analfistel bezeichnet. Meh-

rere Studien beschreiben eine individuelle Varianz der Anzahl der Proktodealdrüsen und ihrer Ausführungsgänge mit einer posterioren Häufung [248]. Die Zahl der Drüsen ist bei Männern höher als bei Frauen [158]. Die Ausbreitung des Infektes aus dem intersphinkteren Raum bestimmt den späteren Fistelverlauf [76, 164, 270]. Die mikrobiologische Untersuchung weist i. d. R. eine Mischflora auf und ist für die Behandlung der kryptoglandulären Analfisteln nicht relevant [162, 246]. Andere Keime, z. B. Tuberkelbakterien, sind ausgesprochen selten [21].

**Fazit für die Praxis.** Das Analfistelleiden entsteht vorwiegend aus einer akuten Entzündung der Proktodealdrüsen im Intersphinkterraum. Die Ausbreitung der Infektion bestimmt den späteren Fistelverlauf.

## Klassifikation

In der klinischen Routine hat sich die Einteilung der Analfisteln nach ihrer Beziehung zum Analsphinkter bewährt. Die ICD-Klassifikation ist zur Einteilung nicht geeignet, da lediglich ein Code (ICD K 60.3) für alle Analfisteln zur Verfügung steht.

Häufig eingesetzt wird die Einteilung nach Parks (■ **Abb. 1**), wobei die Originalbeschreibung mit Berücksichtigung von Nebengängen und nichtdrainierten Granulationshöhlen oft für die tägliche Routine zu umfassend ist [205]. Wir empfehlen obige Klassifikation, die sich nur an den Hauptgruppen orientiert. Die Verbindung zum Analkanal erfolgt entweder durch eine Persistenz des Drüsenausführungsgangs oder eine traumatische Öffnung im Rahmen einer Spontanperforation oder chirurgisch induziert.

Ausgehend von der Kryptendüse mit ihrem Ausführungsgang auf Höhe der Linea dentata verlaufen die intersphinkteren Fisteln (*Typ I nach Parks*) im intersphinkteren Spalt nach distal und münden neben dem Analkanal in die perianale Haut. In einigen Fällen können intersphinktere Fisteln auch oberflächliche distale Anteile des M. sphincter externus mit umschließen. Die transsphinkteren Fisteln (*Typ II nach Parks*) durchbohren den M. sphincter ani externus in die Fossa ischioirecta-

lis und münden perianal in die Haut. Im klinischen Alltag ist es sinnvoll, zwischen distalen und proximalen transsphinkteren Fisteln in Abhängigkeit vom Ausmaß des betroffenen Schließmuskelanteils zu unterscheiden. Eine Sonderform stellt die Hufeisenfistel dar, deren innere Öffnung bei 6.00 oder 12.00 Uhr in Steinschnittlage liegt und die äußere Öffnungen auf beiden Glutealseiten aufweist. Insgesamt ist die Unterscheidung zwischen inter- und transsphinkterem Verlauf nicht immer problemlos. Suprasphinktere Fisteln (*Typ III nach Parks*) verlaufen zunächst im intersphinkteren Raum nach proximal-kranial in die Fossa pelvirectalis, durchbohren dann den M. levator ani und verlaufen durch die Fossa ischioirectalis zur perianalen Haut. Diese letztere Verbindung wird vermutlich begünstigt durch intramuskuläre Spalten („gaps“) im Levator, oder sie entstehen durch die operative translevatorische Entlastung eines Abszesses.

Die extrasphinkteren Fisteln (*Typ IV nach Parks*) sind i. d. R. nicht kryptoglandulären Ursprungs, d. h. ihre Mündung liegt nicht auf Höhe der Linea dentata. Ihre Beziehungen zum Sphinkter sind unterschiedlich. Auch ein direkter Verlauf vom Abdomen durch das Mesorektum, den M. levator ani und die Fossa ischioirectalis ist möglich [204]. Aus diesem Grund können extrasphinktere Fisteln nur anhand des individuellen Einzelfalls beschrieben werden. Sie sind abhängig von der jeweiligen Genese (z. B. Divertikulitis, M. Crohn, iatrogen), stellen daher keine typischen Analfisteln dar und sind somit grundsätzlich auch nicht Thema der vorliegenden Leitlinie.

Von einigen Autoren werden auch subkutane bzw. subanodermale Fisteln beschrieben [169], die ebenfalls keine direkte Beziehung zum Schließmuskelapparat aufweisen. Diese sind häufig im Zusammenhang mit Fissuren zu finden.

Die Häufigkeitsverteilung der Fisteltypen variiert in der Literatur [16, 145, 166, 169, 205, 225, 290]. So liegt die Häufigkeit der intersphinkteren Fistel zwischen 24 und 54%, der transsphinkteren zwischen 30 und 58% sowie der suprasphinkteren zwischen 1 und 20%. Die Häufigkeit der extrasphinkteren Fisteln wird mit bis zu 5% in älteren Publikationen [205] und bis

zu 3% in neueren Publikationen [224] angegeben. Zu berücksichtigen ist jedoch die Tatsache, dass alle Zahlen aus dem Krankengut koloproktologischer Spezialabteilungen stammen, denen insbesondere komplexe Fisteln (Typ II, III, IV, rektovaginal) zugewiesen werden, so dass hier eine Verschiebung der Zahlen zugunsten dieser Typen anzunehmen ist, wie dies das von Malouf et al. aufgearbeitete Patientengut des St. Mark's Hospitals impliziert [166].

Einen wichtigen Stellenwert bei der Diagnostik kommt der sog. Goodsall-Regel zu [315]. Diese besagt, dass Fisteln, deren äußere Öffnung in Steinschnittlage unterhalb einer horizontalen Linie, die durch Anus und beide Sitzbeinhöcker läuft, i. d. R. bogenförmig verlaufen und im Analkanal bei 6.00 SSL münden, während Fisteln, die sich oberhalb dieser Linie perianal öffnen, meist geradlinig auf den Analkanal zuziehen. Eine umfangreiche Aufarbeitung von Cirocco und Reilly [55] bestätigte diese Regel v. a. für posteriore Fisteln, während dies für die anterioren nur in der Hälfte der Fälle zutrifft. Unterstützt werden diese Daten von weiteren Publikationen [22, 57, 99], die andererseits auch daraufhin weisen, dass diese Regel für Crohn-Fisteln meistens nicht zutrifft. Eine aktuelle Studie [5], die den Zusammenhang zwischen der Verteilung der Proktodealdrüsen und der Fistellokalisierung untersucht, fand eine direkte Korrelation. Am häufigsten waren Drüsen und Fisteln im linken unteren Quadranten aufzufinden.

Nicht in allen Fällen ist eine Einteilung von Analfisteln nach dieser Klassifikation möglich. Die Häufigkeit von unklassifizierbaren Fisteln wird mit 3–8% angegeben [146, 225]. Die fehlende Klassifikation erklärt sich aus der Unmöglichkeit, das innere Fistelostium zu identifizieren [146, 265]. Die Rezidivrate dieser Fisteln ist höher als bei primär klassifizierbaren Fisteln mit Nachweis einer inneren Fistelöffnung [266].

**Fazit für die Praxis.** Kryptoglanduläre Analfisteln können nach ihrer Beziehung zum Sphinkterapparat in intersphinktere, transsphinktere und suprasphinktere Analfisteln eingeteilt werden. Die außerhalb des Schließmuskels gelegenen

subanodermalen und extrasphinkteren Fisteln sind keine typischen Analfisteln.

- Evidenzlevel: 4
- Empfehlungsgrad: o
- Konsensusstärke: starker Konsens

## Symptomatik und Diagnostik

### Basisdiagnostik

Die typischen Symptome der Analfistel bestehen in der persistierenden Absonderung von z. T. putridem Sekret. Bei intermittierender Abheilung der äußeren Fistelöffnung kommt es zu einem Sistieren der Sekretion; diese tritt nach Druckerhöhung, die sich durch lokale Schmerzen bemerkbar macht, wieder auf.

Wichtigste diagnostische Maßnahmen sind die digitale Untersuchung und die Sondierung der Fistel. Bei einem Teil der Patienten kann der Verlauf des Fistelgangs als harter Strang getastet werden. Während unkomplizierte intersphinktere Fisteln ihre äußere Öffnung i. d. R. direkt am Analkanal aufweisen, steigt die Anzahl komplexer (hoher) Analfisteln mit dem Abstand des äußeren Fistelostiums vom Analrand bzw. der Linea dentata [22]. Da mit dem Nachweis eines äußeren Fistelostiums meist die Operationsindikation gegeben ist, sind bei Ersteingriffen keine weiteren Untersuchungen präoperativ erforderlich. Eine Prokto- oder Rektoskopie lediglich zur Fistelsuche (inneres Fistelostium) ist nicht erforderlich oder sinnvoll.

Die weiteren Maßnahmen erfolgen intraoperativ in Narkose. Durch Sondierung kann der Verlauf des Ganges und seine Beziehung zum Schließmuskel beurteilt werden. Ist die Fistel primär nicht zu sondieren, gelingt es durch Anfärben des Fistelgangs mit einer farbigen Flüssigkeit (Milch, Betaisodona-Lösung, Toluidinblau) in der Regel, das innere Fistelostium zu lokalisieren [99, 242]. Wichtig ist die Kenntnis bogenförmig und verschlungen verlaufender Gänge.

Bei entsprechenden Verdachtsmomenten in der Anamnese sollte perioperativ der Ausschluss einer chronisch-entzündlichen Darmerkrankung erfolgen. Die Schließmuskelfunktion sollte vor einer operativen Intervention anhand der Anamnese und ggf. eines Inkontinenzsco-

res eingeschätzt werden. Die Manometrie liefert keine zusätzliche Information und ist als Routineuntersuchung entbehrlich.

**Fazit für die Praxis.** Der Nachweis einer äußeren Fistelöffnung sollte die Indikation zur operativen Intervention darstellen. Die endgültige Klassifikation sollte intraoperativ anhand der klinischen Untersuchung, Sondierung und ggf. Anfärbung erfolgen. Eine präoperative klinische Beurteilung der Sphinkterfunktion ist sinnvoll.

- Evidenzlevel: 4
- Empfehlungsgrad: B
- Konsensusstärke: starker Konsens

### Weiterführende Diagnostik

Eine bildgebende Diagnostik ist nur in Ausnahmefällen erforderlich. Eine Indikation kann sich insbesondere bei trans- und suprasphinkteren Rezidivfisteln ergeben. In einigen Fällen dient die Bildgebung auch dem Ausschluss einer chronisch-entzündlichen Darmerkrankung.

Möglichkeiten der Bildgebung bestehen in der radiologischen Fisteldarstellung (Fistulographie), der Endosonographie und der Schichtuntersuchung der Perianalregion mittels Magnetresonanztomographie (MRT) oder Computertomographie (CT). Die Aussagekraft der Bildgebung ist dabei in hohem Maße von der technischen Qualität der Untersuchung abhängig. So finden ältere Studien im Vergleich klinische Untersuchung vs. Endosonographie [43] eine höhere Aussagekraft der Klinik, während neuere Studien [276] deutliche Vorteile der Endosonographie, insbesondere beim Nachweis von Hufeisenfisteln und für die exakte Lokalisation des inneren Fistelostiums, sehen.

Die radiologische Darstellung der Fistel [300] ist auch wegen der Strahlenbelastung heute im Rahmen einer standardisierten Diagnostik als obsolet anzusehen. Schon eine Arbeit aus dem Jahr 1985 [150] konnte eine exakte Voraussage des Fistelverlaufs bei lediglich 16% der Untersuchten darstellen. Lediglich eine aktuelle Publikation aus dem Jahr 2010 [215] weist die Fistulographie als einfache und kostengünstige Methode der ersten Wahl aus. Die Sensitivität der Fistulographie

wird mit 91%, die Spezifität mit 100% bestimmt. Die Übereinstimmung mit der Narkoseuntersuchung war in allen Fällen gegeben. Eine Abgrenzung zur Endosonographie und Magnetresonanztomographie erfolgte in dieser Arbeit jedoch nicht.

Als technisch einfaches und kostengünstiges Verfahren wurde die Endosonographie seit den 1980er Jahren in mehreren Publikationen vorgestellt [152]. Durch die Kontrastierung der Fistel mit Wasserstoffperoxid kann die Aussage verbessert werden [35, 141, 167, 184, 187], wobei die Instillation von den Patienten z. T. als unangenehm empfunden wird. Die Korrelation zwischen endoanalem Ultraschall und der intraoperativen klinischen Untersuchung liegt bei über 90% [37, 155, 167, 218]. Eine Beeinflussung des operativen Vorgehens in erster Linie im Sinne eines mehr konservativen Vorgehens wird von Lindsey et al. [159] bei 38% der Patienten beschrieben, während Weisman et al. [299] keine Beeinflussung des perioperativen Verlaufes durch die Endosonographie nachweisen konnten. Subasighe et al. [262] sehen die Bedeutung der Endosonographie v. a. im Nachweis von nichtdrainierten Sekretverhalten vor einer Fisteloperation. Kritisch muss hier angemerkt werden, dass die Studien oft ein gemischtes Krankengut unter Einbeziehung von Rezidivfisteln und Fisteln bei chronisch-entzündlichen Darmerkrankungen untersuchen, so dass die Aussagen im Rahmen der Fistelerstbehandlung nur eingeschränkt zu bewerten sind.

Eine Weiterentwicklung stellt die 3D-Endosonographie dar. Santoro et al. [235] konnte das innere Fistelostium mit der 3D-Endosonographie in 85% gegenüber 67% bei der 2D-Endosonographie nachweisen. Ratto et al. [218] sahen ebenfalls eine höhere Genauigkeit der 3D-Endosonographie in Bezug auf die Darstellung von Primär- und Sekundärgängen und den Nachweis des inneren Fistelostiums. Zu den gleichen Ergebnissen kamen West et al. [301], ohne dass sie eine vermehrte Belastung der Patienten durch die Untersuchung beobachteten. In einer Untersuchung bei anterioren Fisteln sahen Murad-Regadas et al. [185] den Vorteil dieser Technik v. a. in der Quantifizierung des von der Fistel umschlossenen Muskels im Hinblick auf eine Spaltung.

Einzelne Autoren sehen eine Alternative zur endoanal Ultraschalluntersuchung in der transperinealen Ultraschalluntersuchung, die jedoch mit einer erheblichen Lernkurve verbunden ist [314]. Kleinübung et al. [142] sehen diese gegenüber der klinischen Untersuchung als überlegen an und fanden keinen Vorteil für eine gleichzeitige Wasserstoffperoxid-Instillation.

Ein Review der vorliegenden Literatur [101] kommt zu der Schlussfolgerung, dass die 3D-Endosonographie der MRT im Nachweis von Seitengängen und Sekretverhalten sowie der Lokalisation des inneren Fistelostiums überlegen ist und in einigen Fällen das operative Prozedere beeinflussen kann.

Die MRT kann entweder als externe Untersuchung mit oder ohne Kontrastmittel oder mittels einer endorektalen Spule durchgeführt werden. Letztere steht jedoch nur in Zentren zur Verfügung und scheint keine bessere Beurteilung zu erlauben. Bei komplexen Fisteln und insbesondere in Verbindung mit vermuteter Höhlenbildung ist die Indikation zu überlegen. In den letzten Jahren konnte die Aussagekraft der MRT durch verschiedene technische Neuerungen verbessert werden [126, 236]. Chapple et al. [42] beschreiben für die kontrastmittelverstärkte MRT-Untersuchung Vorteile im klinischen Outcome gegenüber der reinen chirurgischen Exploration. Dagegen beschreiben Scholefield et al. [238] die schwierige Interpretation der MRT-Befunde und halten dieses Verfahren nur bei komplexen Fisteln für sinnvoll. Im direkten Vergleich zwischen den endoanal MRT-Untersuchungen und der Endosonographie beschreiben Gustafson et al. [106] gleiche Ergebnisse nach beiden Verfahren und sehen somit Vorteile für die technisch einfachere und kostengünstigere Endosonographie.

Ein Review aus einer radiologischen Klinik [230] unter Berücksichtigung evidenzbasierter Grundlagen kommt zu der Schlussfolgerung, dass das MRT auf dem Boden randomisierter Studien der klinischen Untersuchung und der Endosonographie überlegen ist (Evidenzlevel Ib) und fordert eine MRT-Untersuchung bei allen Patienten mit klinischem Fistelverdacht. Dies stellt aus Sicht der Autoren

jedoch eine völlige Überdiagnostik der Mehrheit von Fisteln dar.

Mehrere Arbeiten vergleichen die klinische Untersuchung (in Narkose), Endosonographie sowie MRT und finden insbesondere bei Crohn-Patienten eine hohe Übereinstimmung [33, 242]. Der positive Vorhersagewert für die Narkoseuntersuchung wurde von Buchanan et al. [33] jedoch mit lediglich 60% angegeben. Eine positive Beeinflussung des Operationsergebnisses sind in den Arbeiten von Ratto et al. [218] für die Endosonographie und Beets-Tan et al. [23] für die MRT beschrieben. Buchanan et al. [31] sehen nach Drainage auf dem Boden einer präoperativen MRT eine signifikant niedrigere Rezidivrate bei Rezidivfisteln (Rezidiv ohne MRT 57%, mit MRT 16%; Nachbeobachtungszeit 12 Monate).

Der Nachteil der Computertomographie besteht in der Strahlenbelastung sowie der schlechteren Weichteildarstellung gegenüber der Magnetresonanztomographie. In der klinischen Routine spielt diese Untersuchung deshalb keine Rolle.

Ein Review der Bildgebung bei Analfisteln von Zbar et al. [313] sieht die Notwendigkeit einer zusätzlichen apparativen Diagnostik bei der kleinen Patientengruppe mit komplexen Analfisteln. Eindeutige Vorteile für eine Technik können nicht angegeben werden. Er verweist aber auf die Notwendigkeit, diese Verfahren in Spezialkliniken zur Behandlung komplexer Analfisteln vorzubehalten.

**Fazit für die Praxis.** Weitergehende bildgebende Verfahren sollten bei komplexen und rezidivierenden Analfisteln in Erwägung gezogen werden und können in einigen Fällen relevante Zusatzinformationen bieten. Während die radiologische Fisteldarstellung mittels Kontrastmittel als obsolet anzusehen ist, sind die Endosonographie und die MRT weitgehend als gleichwertig anzusehen, wobei die technische Qualität der verwendeten Geräte eine große Rolle spielt und die Ultraschall-3D-Technik überlegen erscheint. Der Vorteil der Endosonographie liegt in der problemlosen und kostengünstigeren Anwendung, ist jedoch in hohem Maße von der Erfahrung des Untersuchers abhängig. Die MRT ist dagegen kostenintensiv, nicht immer verfügbar und in

ihrer Aussagekraft von den technischen Voraussetzungen abhängig, jedoch bei analfernen Läsionen der Endosonographie vorzuziehen. Der Vorteil der MRT ist ferner eine schmerzfreie Bildakquisition, welche vom Untersucher unabhängig ausgewertet werden kann.

- Evidenzlevel: 1a
- Empfehlungsgrad: A
- Konsensusstärke: starker Konsens

## Therapieverfahren

Die Diagnose einer Analfistel stellt grundsätzlich eine Operationsindikation dar und dient der Vorbeugung eines rezidivierenden septischen Prozesses. Auch eine – sehr seltene – maligne Entartung von persistierenden Fisteln wird in der Literatur beschrieben. Nichtoperative Therapieoptionen mit dem Ziel der definitiven Heilung sind nicht vorhanden. Die Wahl des operativen Therapieverfahrens richtet sich nach dem Fistelverlauf und seinem Verhältnis zum Analsphinkter. Zu unterscheiden ist dabei zwischen Verfahren mit bewusster Durchtrennung von Schließmuskanteilen (Fistelspaltung) und solchen, die die Schließmuskelintegrität weitestgehend zu erhalten suchen (sog. plastischer Fistelverschluss). Neuere Verfahren verwenden Biomaterialien (Fibrin, Fistelplug) zur Okklusion des Fistelgangs.

Unter Berücksichtigung der oben dargestellten Methodik wurde die zügliche Literatur ausgewertet und in **Tab. 3–13** erfasst. Die Einteilung des Fisteltyps wurde an die oben dargestellte Klassifikation angeglichen, soweit dies möglich war. Analog zur Literatur wurde zwischen tiefen (distalen) und hohen (proximalen) transsphinkteren Fisteln unterschieden. Bei einem Anteil unter 20% wurden auch Studien mit Einschluss von Crohn-Fisteln für die vorliegende Auswertung berücksichtigt. Andererseits machen viele Studien jedoch keine Angaben zur Genese der Fisteln, so dass hier, insbesondere in älteren Publikationen möglicherweise auch Crohn-Fisteln eingeschlossen sind. Die Beurteilung der postoperativen Inkontinenzrate variiert sehr stark zwischen den Publikationen, da eine Definition dieses Begriffes fehlt. Erwartungsgemäß liegen die Zahlen umso höher, je diffiziler die jeweilige Konti-

nenzfunktion erfasst wurde. Am höchsten liegen die Daten bei Verwendung eines Inkontinenzscores.

Als Heilung wurde der definitive Verschluss des äußeren Fistelostiums und als Rezidiv das Wiederauftreten einer Fistel nach zwischenzeitlicher kompletter Abheilung angesehen. Leider wird in vielen Studien nicht klar zwischen diesen Varianten unterschieden, so dass hier versucht wurde, die entsprechenden Daten zuzuordnen. Heute sollte man Fisteln, die nie komplett heilen, als persistent bezeichnen und differenziert beurteilen. Die beschriebenen Rezidivraten in den Kurzzeitbeobachtungen wurden deshalb als Heilung erfasst, da i. d. R. nicht dargestellt wird, ob die Fistel zum Untersuchungszeitpunkt persistierte oder wieder aufgetreten war.

Einige Kliniken geben cursorische Überblicke über die Fisteltherapie ihrer Abteilung. So berichten Roig et al. [224] über 279 verschiedene Fisteln, die mittels Spaltung, Fadendrainage, Flap-Technik oder Fistelexzision mit primärer Rekonstruktion versorgt wurden. Interessant ist insbesondere die unterschiedliche Rezidivrate, die bei oberflächlichen Fisteln deutlich niedriger war als bei komplexen hohen Fisteln (Typ I: 2,6%, Typ II 8,6%, Typ III: 28,1%, Typ IV: 33,3%, unklassifizierbar: 9,5%). In Analogie zu diesen Ergebnissen zeigt sich die Rate der Kontinenzstörungen, die bei den einfachen Fisteln deutlich niedriger war als bei den hohen Fisteln (Typ I: 5,9%, Typ II 17,5%, Typ III: 42,3%, Typ IV: 40,0%, unklassifizierbar: 33,3%). Diese Ergebnisse zeigen die Notwendigkeit der individuellen Therapiefindung bei jeder Fistel.

Eine Aufarbeitung der Krankengutes des St. Mark's Hospitals aus dem Jahre 1997 [166] berichtet über 98 Patienten, von denen die Hälfte eine trans- oder suprasphinktere Analfistel aufwies. Eine definitive Heilung konnte bei 90% erzielt werden, die Rezidivrate betrug 4%. Insbesondere das Fistelrezidiv wurde als Risikofaktor für eine Kontinenzstörung angesehen. Die Aufarbeitung eines chinesischen Patientengutes von Poon et al. [216] weist lediglich bei 10% eine hohe transsphinktere Analfistel nach. Häufigster Eingriff war die Fistelexzision bzw. -spaltung. Als entscheidender Risikofak-

tor für das Fistelrezidiv wird die inkomplette Exzision des Fistelgangs genannt.

Eine besondere Risikogruppe stellen Rezidivfisteln dar. Hier bestimmen das Ausmaß der Voroperationen und die Komplexität der Fistel die Heilungswahrscheinlichkeit und Inkontinenzrate. Publizierte Ergebnisse mit größeren Patientenzahlen liegen nicht vor.

## Fistelspaltung

Das am häufigsten angewandte Operationsverfahren stellt die Spaltung, d. h. die Durchtrennung des zwischen Fistelgang und dem Analkanal gelegenen Gewebes, dar. Hier werden zwei Verfahren unterschieden:

1. Die Fistelspaltung mit reiner Durchtrennung des Gewebes zwischen dem Fistelgang und dem Anoderm.
2. Die Fistulektomie mit radikaler Entfernung des Fistelgangs. Dieses Verfahren wurde zunächst von Parks beschrieben [206].

Die Ergebnisse aus der Literatur unterscheiden nicht immer klar zwischen diesen beiden Verfahren. Eine randomisierte endosonographische Studie wies nach Fistulektomie deutlich größere Sphinkterdefekte nach [25]. Die Behandlung der Fisteln mittels Spaltung wird in 28 Studien [12, 28, 38, 41, 90, 120, 122, 125, 129, 140, 149, 160, 186, 195, 206, 213, 221, 232, 234, 252, 259, 275, 280, 284, 286, 290, 302] (■ **Tab. 3**) dargestellt. In der Mehrzahl handelt es sich um retrospektive Beobachtungsstudien. Lediglich 4 Autoren bieten randomisierte Daten. Zu unterscheiden ist dabei zwischen 2 Gruppen:

1. Studien, die eine Spaltung bei allen Fisteltypen I–III durchführten und somit lediglich heterogene Ergebnisse vorstellen.
2. Studien, die eine Spaltung lediglich bei oberflächlichen intersphinkteren oder distalen transsphinkteren Fisteln durchführten.

Die Heilungsraten in diesen Studien liegen zwischen 74 und 100%, wobei 6 von 12 Studien eine Heilungsrate von nahezu 100% angeben. Die Inkontinenzraten differieren deutlich zwischen 0 und 45%. Mylonakis et al. [186] beschreiben bei 38%

der Operierten Kontinenzinbußen geringeren Ausmaßes. Garcia-Aguilar et al. [90] beobachteten insgesamt eine Rate an Kontinenzstörungen von 45%. In Abhängigkeit vom Fisteltyp betrug diese 37% bei Typ I, 54% bei Typ II und 80% bei Typ III. Ein Anstieg des Kontinenzscores wird von Cavanaugh et al. [38] bei bis zu 64% der Operierten beobachtet, was gleichzeitig mit einer Minderung der Lebensqualität assoziiert ist. Letztlich muss in diesem Zusammenhang jedoch festgehalten werden, dass die intraoperative Einstufung einer Fistel durch den Operateur als *oberflächlich* mit einem hohen Maß an Subjektivität verbunden ist.

Lediglich 4 Studien bieten eine randomisierte Gegenüberstellung verschiedener Techniken. In der ältesten randomisierten Studie vergleichen Ho et al. [122] die Fistelexzision mit und ohne Marsupialisation der Wundränder. Sie fanden eine schnellere Wundheilung nach Verkleinerung der Wundhöhle. Die Heilungsraten waren insgesamt gleich. In einer weiteren randomisierten Studie aus dem Jahr 2001 [120] vergleicht die gleiche Arbeitsgruppe die Fistelspaltung mit der Ayurvedafadeneinlage (Prinzip des schneidenden chemischen Fadens). Bei hundertprozentiger Heilungsrate in beiden Gruppen war die Rate der Kontinenzstörungen in der Ayurvedagruppe etwas höher. Im Jahr 2002 randomisierten Lindsey et al. [160] die Spaltung gegen die Fibrinkleberapplikation. Während durch die Spaltung alle oberflächlichen Fisteln ohne nennenswerte Kontinenzinbußen geheilt werden konnten, lag die Heilungsrate bei den einfachen Fisteln nach Fibrinkleberapplikation bei lediglich 33% und bei den höher gelegenen Fisteln bei 46%. Die Studie bietet jedoch ein maximales Follow-up von lediglich 3 Monaten. Die derzeit aktuellste randomisierte Studie stammt aus dem Jahr 2006 [213]. Auch hier wird die Fistelspaltung mit und ohne Marsupialisation verglichen. Insgesamt liegt ein sehr inhomogenes Patientengut mit Einschluss von oberflächlichen bis extrasphinkteren, z. T. rezidivierten Fisteln vor. Über Kontinenzstörungen und Rezidivraten wird keine Aussage gemacht. Die Heilungsrate liegt bei 86% mit und 89% ohne Marsupialisation.

Reviews der Literaturergebnisse liegen derzeit nicht vor.

**Fazit für die Praxis.** Die Freilegung oder Spaltung einer Analfistel stellt die am häufigsten angewandte Therapiemaßnahme dar. Bei oberflächlichen Fisteln kann dabei eine fast 100%ige Heilungsrate erzielt werden. Die postoperativen Inkontinenzraten werden in der Literatur als relativ niedrig beschrieben, stellen jedoch eine ernst zu nehmende Folgeerscheinung dar. In jedem Fall steigt die Inkontinenzrate mit der Masse an durchtrenntem Sphinkteranteil. Die derzeit vorliegenden randomisierten Studien erlauben keine klare Aussage. Eine großzügige Spaltung sollte in jedem Fall vermieden werden.

- Evidenzlevel: 2b
- Empfehlungsgrad: B
- Konsensusstärke: starker Konsens

## Fadendrainage

Die Anlage einer Fadendrainage zählt ebenfalls zu den häufig angewandten Verfahren in der Analfistelchirurgie. Als Material kommt entweder ein kräftiger geflochtener nicht resorbierbarer Faden (z. B. Seide) oder ein Kunststoffzügel („Vessel-Loop“) in Frage.

Grundsätzlich ist zwischen 3 Verfahren zu unterscheiden:

1. Der lockere Faden als Markierung und Drainage einer Fistel im Rahmen der Abszesssanierung vor weiteren geplanten Maßnahmen
2. Der Faden als Langzeitdrainage mit dem Ziel der Schaffung eines stabilen Fistelkanals (fibrosierender Faden) vor weiteren Therapieoptionen oder als Dauerlösung
3. Der schneidende Faden mit dem Ziel der kontrollierten Durchtrennung des Schließmuskels

### Faden als Drainage („loose seton“)

Ziel dieses Verfahrens ist eine Langzeitdrainage der Abszeshöhle zur Verhinderung des frühzeitigen Verschlusses der äußeren Fistelöffnung. Später wird der Faden entfernt um eine spontane Abheilung der Fistel zu ermöglichen. Von einigen Autoren wird dieses Verfahren mit einer primären Fistelexzision oder einer Internus-Sphinkterotomie kombiniert [30,

**Tab. 3 Ergebnisse der Analfistelsspaltung**

Autor	Jahr	n	Fisteltyp	Anteil M. Crohn (%)	Studiendesign	Heilung (%)	Rezidiv (%)	Kontinenzstörung (%)	Follow-up (Monate)
Stelzner [259]	1956	73	II	k. A.	Retrospektiv	100	k. A.	III°: 10 „Schwäche“: 30	60–120
Kügler [149]	1966	54	II	k. A.	Retrospektiv	100	k. A.	33	k. A.
Akvobianz [12]	1968	40	I, II, III	k. A.	Retrospektiv	100	k. A.	20	24–48
Parks [206]	1976	9	II	k. A.	Retrospektiv	78	k. A.	k. A.	>12
		6	III			50			
Riedler [221]	1978	107	I, II, III	k. A.	Retrospektiv	74?	k. A.	21	k. A.
Saino [232]	1985	199	I, II, III	k. A.	Retrospektiv	89	k. A.	34	7–108
						„hohe“ F.: 74			
Vasilewsky [290]	1985	160	II, III		Retrospektiv	94		0	
Shouler [252]	1986	96	I	k. A.	Retrospektiv	94	0	13	2,5 (1–50)
Kennedy <sup>1</sup> [140]	1990	32	II (distal) III	0	Retrospektiv	78	k. A.	I°: 44 II°: 3	36 (13–36)
Sangwan [234]	1994	461	I, IIa	0	Retrospektiv	k. A.	6,5	k. A.	34
Van Tets [286]	1994	312	I–IV	0	Retrospektiv	100	6	Minor: 27	12
Garcia-Aguilar [90]	1996	108	I, II, III, IV, unklass.	0	Retrospektiv	92	k. A.	45 Typ I: 37 Typ II: 54 Typ III: 80	29
Hongo <sup>2</sup> [125]	1997	319	I, II (prox.)	k. A.	Retrospektiv	85	1,5	k. A.	k. A.
Iwadare <sup>2</sup> [129]	1997	328	II	k. A.	Retrospektiv	98,5	k. A.	k. A.	k. A.
Ho [122]	1998	51 (A) 51 (B)	I, II	0	Randomisiert <sup>3</sup>	96 98	k. A.	2 12	9 10,2
Ho [120]	2001	54	II	0	Randomisiert <sup>4</sup>	100	k. A.	5,6	1,9 (0,4–12,3)
Mylonakis [186]	2001	65	I, II	0	Retrospektiv	98,5	k. A.	Minor: 38,5	3
Lindsey [160]	2002	7	I, II (prox.)	Ja	Randomisiert <sup>5</sup>	100	k. A.	0	3
Cavanaugh <sup>6</sup> [38]	2002	93	I, II	0	Retrospektiv	100	k. A.	Lebensqualitätsreduktion Leicht: 14 Deutlich: 10 Vorlagen: 8 64 (Score)	<24–>60
Westerterp <sup>7</sup> [302]	2003	46	I, II	0	Retrospektiv	100	0	A: 24 B: 44 C: 82	12–48
Chang [41]	2003	45	I, IIa	0	Retrospektiv	93	k. A.	Vor allem Frauen, Pat. mit niedrigem Ruhedruck	9,5±3,2
Pescatori [213]	2006	22 (A) 24 (B)	I–IV (Rez.)	0	Randomisiert <sup>8</sup>	86 79	k. A.	k. A.	10,5±13,8
Van der Hagen <sup>9</sup> [280]	2006	62	I, II (prox.)	15 (9/62)	Retrospektiv	98	7 16 26 39	4,8	12 24 48 72
Van Koperen [284]	2008	109	I, II (prox.)	0	Retrospektiv	k. A.	7	40	76 (7–134)
Toyonaga <sup>10</sup> [275]	2007	35 (A) 35 (B)	II (dist.), III	0	Prospektiv	97 94	k. A.	51 (minor: 49, major: 3) 28 (minor: 25, major: 3)	12 (6–20)
Jordan [136]	2008	132	I–IV	0	Retrospektiv	98,5	k. A.	k. A.	19±25
Bokhari [28]	2009	57 38	Einfach Komplex	0	Retrospektiv	93 79	k. A.	16 37	k. A.
Ortiz [195]	2008	115	I, II (prox.)	k. A.	Retrospektiv	k. A.	2	6,1	42

<sup>1</sup>Ohne Externusdurchtrennung; <sup>2</sup>mit Refixation des durchtrennten Sphinkteranteiles; <sup>3</sup>Randomisierung: mit (A) und ohne (B) Marsupialisation, schnellere Wundheilung nach Marsupialisation; <sup>4</sup>Randomisierung vs. Ayurvedafaden; <sup>5</sup>Randomisierung vs. Fibrinkleber; <sup>6</sup>Erfassung der Kontinenzstörung mittels Inkontinenzscore; <sup>7</sup>Einteilung nach Höhe des inneren Fistelostiums: hoch (A, n=18), mittel (B, n=17), tief (C, n=11), alle Patienten präoperativ vollkommen kontinent; <sup>8</sup>Randomisierung: mit (A) und ohne (B) Marsupialisation; Misserfolg definiert als Rezidiv-Infekt 14 bzw. 21%; <sup>9</sup>kumulative Rezidivrate; <sup>10</sup>Fistelsspaltung (A) vs. Fistelexzision mit Sphinkterschonung (B).

Tab. 4 Ergebnisse der Fadenmethode (Faden als Drainage, „loose seton“)

Autor	Jahr	n	Fisteltyp	Anteil M. Crohn (%)	Studiendesign	Heilung (%)	Rezidiv (%)	Kontinenzstörung (%)	Follow-up (Monate)
Parks <sup>1</sup> [206]	1976	23 57	II III	k. A.	Retrospektiv	81 60	k. A.	17 39	>12
Brühl <sup>2</sup> [30]	1986	704	I, II	k. A.	Retrospektiv	64	3,5	k. A.	k. A.
Thompson <sup>1</sup> [271]	1989	34	II	0	Retrospektiv	56	k. A.	17	55 (20–159)
Kennedy <sup>1</sup> [140]	1990	32	II, III	0	Retrospektiv	78	k. A.	62	39 (21–90)
Williams <sup>1</sup> [305]	1991	14	II (dist.), III	0	Retrospektiv	86	k. A.	43	24 (4–60)
Williams <sup>1</sup> [305]	1991	23	IIb, III	100	Retrospektiv	61	k. A.	26	24 (4–60)
Graf <sup>3</sup> [100]	1995	29	II	14 (4/29)	Retrospektiv	92	k. A.	52	46
Garcia-Aguilar <sup>1</sup> [90]	1996	51	II, III	k. A.	Retrospektiv	90	k. A.	63	k. A.
Lentne <sup>1</sup> [157]	1996	79	I, II (prox.)	k. A.	Retrospektiv	92,3	k. A.	0,9	16
Mohite <sup>4</sup> [183]	1997	114	k. A.	k. A.	Retrospektiv	100	0 (4-mal Abszessrezidiv)	0	6–30
Garcia-Aguilar <sup>5</sup> [91]	1998	47	II (dist.), III, IV	k. A.	Retrospektiv	91	k. A.	66	33
Joy <sup>1</sup> [137]	2002	12	II, III	5 (3/63)	Retrospektiv	75	k. A.	50	19 (9–54)
Chung [51]	2006	86	II, III	0	Prospektiv	33	k. A.	k. A.	3
Eitan [77]	2009	41	II	7 (3/41)	Retrospektiv	80,5	k. A.	15	<12
Choi <sup>7</sup> [44]	2010	12 12	II, III (Hufeisen)	0	Retrospektiv	A: 91,7 B: 82,3	k. A.	0	36 (18–47)

<sup>1</sup>Mit Internussphinkterotomie; <sup>2</sup>Dauer der Fadeneinlage 9,2±5,3 Monate; <sup>3</sup>nach 1 Monat erneute Anspannung des Fadens oder Spaltung; <sup>4</sup>Ayurvedafaden, wöchentlicher Wechsel; <sup>5</sup>Fistelexzision ohne Sphinkterdurchtrennung; <sup>6</sup>persistierende Fisteln nach Entfernung der Fadendrainage; <sup>7</sup>vergleichende Studie: A Spülung der Drainage durch Patienten, B konventionelle Fadendrainage.

90, 137, 157, 206, 305]. Ergebnisse der Fadendrainage als alleinige Therapie werden in 19 Publikationen ([30, 44, 51, 77, 90, 91, 100, 137, 140, 157, 183, 206, 271, 305]; **Tab. 4**) vorgestellt. Die Heilungsrate differiert zwischen 33 und 100%. Kontinenzstörungen werden mit einer Häufigkeit von 0 bis 62% angegeben. Vom Design stellen alle Arbeiten retrospektive Beobachtungsstudien dar. Randomisierte Studien liegen nicht vor. Bezüglich der Fisteltypen beschreiben alle Publikationen ein gemischtes Patientengut. In einigen Fällen werden vor Entfernung des Fadens noch kleinere operative Interventionen vorgenommen, die nicht immer im Einzelnen auswertbar sind.

Zwei Publikationen [30, 157] übermitteln die Ergebnisse bei oberflächlichen Fisteln mit einer Heilungsrate von 64 bzw. 92% bei niedriger Inkontinenzrate. Die Ergebnisse bei höheren trans- und suprasphinkteren Fisteln beschreiben Heilungsraten zwischen 33 und 90% bei einer medianen Inkontinenzrate von 39%, wobei die hohe Inkontinenzrate nur durch begleitende Eingriffe und nicht durch die Fadendrainage an sich zu erklären ist.

Die interessanteste Arbeit aus dem Jahr 2004 [34], die jedoch leider einen relativ

hohen Anteil von Crohn-Patienten berücksichtigt, zeigt im Langzeitverlauf das Wiederauftreten der Fisteln nach Entfernung des Fadens. So waren nach 5 Jahren 75% der Fisteln wieder offen, was die Bedeutung und Notwendigkeit der Langzeitbeobachtung hervorhebt.

Eine definitive Heilung von kryptoglandulären Analfisteln durch passagere Fadeneinlage dürfte nur in seltenen Fällen zu erzielen sein – dies wird durch die Erfahrung der Autoren stark gestützt. In der Regel ist ein weiterer Eingriff erforderlich. Insofern stellt das beschriebene Patientengut eine sehr inhomogene und somit nur bedingt auswertbare Gruppe dar.

### Fibrosierender Faden

Die Anlage eines fibrosierenden Fadens erfolgt i. d. R. entweder primär oder auch sekundär im Rahmen der Behandlung einer akuten oder persistierenden Entzündung. Nach Abheilung des entzündlichen Prozesses kommt es durch den liegenden Faden zu einer sukzessiven Fibrosierung des Fistelgangs vor weiteren operativen Maßnahmen. In der Literatur wird dabei am häufigsten eine sekundäre Spaltung der Restfistel („two stage fistulectomy“) beschrieben ([85, 88, 151, 206, 208,

217, 271, 287, 305], **Tab. 5**). Es handelt sich dabei um 9 Beobachtungsstudien, die vor 1995 publiziert wurden und Heilungsraten von nahezu 100% angeben. Lediglich eine aktuellere Arbeit aus dem Jahre 2008 gibt ein differenzierteres Bild mit Heilungsraten von 60%. Angaben zu sekundären Rezidiven fehlen in allen Publikationen. Verbunden ist dies jedoch mit einer hohen Rate an Kontinenzstörungen. Insgesamt schwanken diese Angaben in der Literatur zwischen 0 und 70%.

Aus diesem Grunde kommt der fibrosierende Faden heute hauptsächlich bei trans- oder suprasphinkteren Fisteln zur Anwendung, bei denen nach Abheilung der akuten Entzündung eine definitive Sanierung unter Schonung des Sphinkters durch eine plastische Rekonstruktion oder eine Plug-Technik angestrebt wird. Ziel dieses Verfahrens ist die Stabilisierung des Fistelgangs während des Abklingens der akuten Entzündung. Ein Vorteil für den Erfolg einer plastischen Fistelrekonstruktion scheint sich hierdurch jedoch nicht zu ergeben [182]. Andererseits spielt die Fadendrainage jedoch für die Plug-Anwendung eine wichtige Rolle, da der Durchzug des Plugs erleichtert wird [156].

**Tab. 5** Fadendrainage mit sekundärer Fistelspaltung („two stage fistulectomy“)

Autor	Jahr	n	Fisteltyp	Anteil M. Crohn (%)	Studiendesign	Heilung (%)	Rezidiv (%)	Kontinenzstörung (%)	Follow-up (Monate)
Parks [206]	1976	30	II, III	k. A.	Retrospektiv	k. A.	k. A.	39	>12
Ramanajan [217]	1983	45	III	k. A.	Retrospektiv	98	k. A.	2	6
Kuypers [151]	1984	10	IV	k. A.	Retrospektiv	100	k. A.	70	6–30
Thompson [271]	1989	19	II, III	0	Retrospektiv	100	k. A.	68	16 (1–47)
Fasth [85]	1990	7	III, IV	k. A.	Retrospektiv	100	k. A.	0	9–69
Williams [305]	1991	24	II, III	0	Retrospektiv	92	k. A.	58	24 (4–60)
Pearl [208]	1993	65	Komplex	4	Retrospektiv	97	k. A.	4,6	23
van Tets [287]	1995	29	II, IV	0	Retrospektiv	87	k. A.	Minor: 56, major: 42	k. A.
Galis-Rozen [88]	2008	60	II, III	0	Retrospektiv	60	k. A.	7	48

### Schneidender Faden („cutting seton“)

Ziel dieses Verfahrens ist eine sukzessive Durchtrennung der von dem Fistelgang umschlossenen Sphinkteranteile nach Ausräumung des entzündlichen Areals. Es kommen verschiedene Materialien als *Fäden* zur Anwendung. Entweder handelt es sich um elastische Fäden, die sukzessive durchschneiden, oder es ist eine regelmäßige Nachspannung des Fadens erforderlich. Die Methode wurde erstmals bereits von Hippokrates beschrieben.

Ein Sonderfall stellt der sog. chemische Faden aus Ayurvedamaterial dar. Zur Ayurvedaherstellung kommen 3 Grundstoffe zur Anwendung: Latex aus *Euphorbia neriifolia*; alkalische Puder aus der Asche von *Achyranthes aspera* und Puder von getrockneten *Curcuma longa*. Das Prinzip der Ayurvedafadendrainage besteht in der lockeren Einlage eines mit dem entsprechenden Medikament versehenen Fadens (*Ksharasootra*), der wöchentlich gewechselt wird. Ziel der Behandlung ist der spontane Fadenverlust nach chemischer Durchtrennung des durchbohrten Fistelgewebes. In mehreren indischen Studien [69, 70, 183] wurde eine hohe Abheilungsrate bei niedrigen Rezidiv- und Inkontinenzraten gesehen. Bemerkenswert ist die Arbeit von Mohite et al. [183]. Nach Einlegen eines Ayurvedafadens wird eine Heilung aller Fisteln ohne Kontinenzinbußen bei 100 Patienten beobachtet. Andererseits beschreibt eine weitere Studie mit prospektiver Erfassung nach 3 Monaten lediglich eine Abheilungsrate von 33% [51]. Shukla et al. [253] vergleichen in einer großen randomisierten Studie die Ayurvedafadentherapie mit einer operativen Behandlung (265 vs. 237 Patienten) bei verschie-

denen Fisteltypen und beobachtet in beiden Gruppen eine 100%ige Heilungsrate. Nach 1 Jahr und bei einer Follow-up-Rate von lediglich 60% in beiden Gruppen betrug die Rezidivrate 4% in der Ayurvedagruppe und 11% in der Operationsgruppe (Unterschied statistisch signifikant). Die Inkontinenzrate betrug 5% in der ersten und 9% in der zweiten Gruppe. Diese Erfahrungen müssen jedoch unter heutigen wissenschaftlichen Anforderungen mit Vorsicht interpretiert werden.

Die Ergebnisse dieses Verfahrens des schneidenden Fadens sind in 35 Studien aus den Jahren 1976 bis 2009 ausgewertet worden ([14, 29, 45, 50, 60, 70, 74, 75, 89, 91, 105, 109, 110, 112, 114, 116, 120, 128, 137, 173, 176, 178, 186, 199, 212, 225, 253, 268, 279, 286, 289, 291, 294, 305, 312], [Tab. 6](#)). Nahezu alle Studien bieten ein gemischtes Krankengut mit Einschluss nahezu aller Fisteltypen. Die überwiegende Zahl der Studien bietet eine retrospektive Aufarbeitung des Patientengutes in Form von Beobachtungsstudien. Insgesamt liegt die Heilungsrate zwischen 80 und 100%. Die übermittelten Raten an Kontinenzstörungen lagen zwischen 0 und 92%. Mehrere Studien verweisen jedoch auf eine inakzeptabel hohe Inkontinenzrate [28, 109].

Die älteste randomisierte Studie [253] stammt aus dem Jahr 1991 und vergleicht den konventionellen schneidenden Faden mit dem Ayurvedafaden. Insgesamt wird dabei für den Ayurvedafaden eine längere Heilungsdauer und höhere Schmerzintensität bei niedriger Rate an Kontinenzstörungen und Rezidiven bei einem Follow-up von 12 Monaten berichtet. Eine weitere randomisierte Studie stammt aus dem Jahr 2001 [120]. Hier wird ein Vergleich zwischen einem schneidenden Faden aus Ayurvedamaterial und der primä-

ren Fistelexzision gezogen. Bei hundertprozentiger Heilungsrate in beiden Gruppen war die Rate der Kontinenzstörungen in der Ayurvedagruppe etwas höher. Eine weitere Studie von Zbar et al. [312] randomisiert die Anlage des „cutting seton“ in Fälle mit und ohne Schonung des *Musculus sphincter ani internus*. Bei ebenfalls kompletter primärer Heilungsrate war die Rate an Kontinenzstörungen ohne Schonung des *M. sphincter internus* etwas höher bei gleichzeitig diskret niedriger Rezidivrate. Die Unterschiede sind nicht statistisch signifikant. Die aktuellste randomisierte Studie von Altomare et al. [14] randomisiert den schneidenden Faden gegen die Fibrinkleberapplikation. Behandelt wird hier ein relativ homogenes Patientengut lediglich transsphinkterer Analfisteln kryptograndulärer Genese. Kontinenzstörungen (gemessen mit dem Wexner-Inkontinenz-Score) traten in der Gruppe mit „cutting seton“ häufiger auf. Die Heilungsrate war jedoch in der „cutting seton“-Gruppe mit 88% signifikant höher als in der Fibringruppe mit 39%.

Die Ergebnisse der verschiedenen Fadentechniken wurden bisher in 4 Reviews untersucht. Das älteste aus dem Jahre 1995 [172] beschreibt die verschiedenen Techniken, bietet jedoch keine Literaturübersicht. Man konstatiert, dass sich Fäden über *Jahrtausende* als effektive Fisteltherapie erwiesen haben. Die Richtlinien der koloproktologischen Vereinigungen von Irland und Großbritannien [306] erklären 2007 die Methode des schneidenden Fadens zur bevorzugten Therapie bei hohen Analfisteln. Eine umfangreiche Aufarbeitung der Literatur wurde 2009 von Richie et al. [222] vorgelegt. Die mittlere Inkontinenzrate wurde mit 12% ermittelt. Sie stieg mit der Höhe der inneren Fis-

Tab. 6 Ergebnisse der Methode des schneidenden Fadens

Autor	Jahr	n	Fisteltyp	Anteil M. Crohn (%)	Studiensign	Heilungsdauer (Wochen)	Heilung (%)	Rezidive (%)	Kontinenzstörung (%)	Follow-up (Monate)
Deshpande <sup>1</sup> [70]	1976	48	I, II, III	k. A.	Retrospektiv	4–12	96	k. A.	k. A.	12–96
Hanley [114]	1976	41	II (Hufeisenfistel)	k. A.	Retrospektiv	k. A.	100	k. A.	k. A.	k. A.
Culp [60]	1984	20	II (dist.), III	k. A.	Retrospektiv	k. A.	100	k. A.	15	>24
Vasilewsky <sup>2</sup> [290]	1984	21	I, II, III, IV	6	Retrospektiv	<4–>26	93,7	k. A.	39	<25
Held [116]	1986	9	II		Retrospektiv	7	100	0	0	36 (3–120)
Christensen [45]	1986	21	II (dist.)	k. A.	Retrospektiv	1 (<1–2)	100	0	Minor: 29, major: 43	96 (24–168)
Misra [178]	1988	59	I, II, III	k. A.	Retrospektiv	4 (<1–7)	96	k. A.	0	22 (11–37)
Ustynski [279]	1990	24	II	k. A.	Retrospektiv	7 (2–17)	81,4	k. A.	k. A.	48 (8–144)
Shukla [253]	1991	256 (A) 237 (B)	I–IV	k. A.	Randomisiert <sup>3</sup>	A>B	100	4 11	3,0 5,5	12
Williams [305]	1991	13	II, III	0	Retrospektiv	16 (8–26)	100	k. A.	Minor: 54, major: 7	24 (4–60)
Van Tets [286]	1994	312	I–IV	0	Retrospektiv	k. A.	k. A.	k. A.	II: 50 IV: 57	k. A.
García Olmo [89]	1994	12	II, III, IV	k. A.	Retrospektiv	3 (2–5)	100	k. A.	25	6–24
McCourtney [173]	1996	27	I, II, III, RVF, Rez.	15 (4/27)	Retrospektiv	20 (4–76)	96	k. A.	19 (nur RVF)	>12
Walfisch [294]	1997	23	II (dist.)	k. A.	Retrospektiv	8	100	k. A.	0	24
Hämäläinen [109]	1997	35	II, III, IV	k. A.	Retrospektiv	12 (3–23)	94	k. A.	63	70 (28–184)
Dziki [75]	1998	33	II (dist.), III, IV	k. A.	Retrospektiv	12 (0–22)	100	k. A.	Minor: 34, major: 38	16 (4–22)
García-Aguilar [91]	1998	12	II, III	k. A.	Retrospektiv	16 (8–36)	92	k. A.	Minor: 67, major: 25	27
Isbister [128]	2001	47	II	k. A.	Retrospektiv	k. A.	98	k. A.	I°: 36, II°: 8,4, III°: 2,3	13
Ho [120]	2001	46	I, II (prox.)	0	Randomisiert <sup>4</sup>	8	100	k. A.	11	2,2 (0,6–9,2)
Mylonakis [186]	2001	28	II, III	0	Retrospektiv	k. A.	93	k. A.	11	3
Theerapol [268]	2002	41	I, II, III	k. A.	Retrospektiv	9 (4–26)	78	5,4	0	4 (0,5–17)
Joy [137]	2002	17	II (prox.)	k. A.	Retrospektiv	20	94	k. A.	Minor: 50, major: 20	19 (9–54)
Durgun <sup>5</sup> [74]	2002	10	IV	k. A.	Retrospektiv	k. A.	100	k. A.	20	3–108
Zbar [312]	2003	18 (A) 16 (B)	II	0	Randomisiert <sup>6</sup>	14 (6–38) 12 (4–28)	100 100	11 6,6	6 13	13 (6–30) 12 (5–28)
Mentes [176]	2004	20	II	0	Retrospektiv	<3 (1–4)	1 Mo. 45 3 Mo. 100	k. A.	20	12 (6–24)
Pagano [199]	2004	54	II, III, IV	0	Retrospektiv	k. A.	90,7	k. A.	11	k. A.
Hamel [110]	2004	12	II	k. A.	Retrospektiv	k. A.	100	k. A.	0	k. A.
Pescatori [212]	2004	17	II	6 (5/85)	Retrospektiv	k. A.	94,7	k. A.	Minor: 6, major: 12	22 (5–89)
Hammond [112]	2006	29	I, II	0	Retrospektiv	24	52 <sup>7</sup>	0	34	42
Vatasev [291]	2007	32	II, III	0	Retrospektiv	8 (6–10)	100	k. A.	16	26
Gurer [105]	2007	17	I, II, III	0	Retrospektiv	2,5	100	k. A.	0	8,2
Chuang-Wei [50]	2008	112	II, III, IV	k. A.	Retrospektiv	9,3	100	0,9	24,1 I°: 18,6; II°: 5,4; III°: 0	39
Browder <sup>8</sup> [29]	2009	23	II, III	0	Retrospektiv	8±5	81	k. A.	0	15
Roig [224]	2009	30	I–IV	0	Retrospektiv	k. A.	83,3	k. A.	k. A.	19±25
Altomare [14]	2009	24	II	0	Randomisiert <sup>9</sup>	12	88	k. A.	Wexner-Score ≥5	12

<sup>1</sup>Ayurvedafaden; <sup>2</sup>Akuttherapie im Rahmen der Abszessoperation; <sup>3</sup>Randomisierung: Ayurvedafaden (A) vs. konventionelle Fisteloperation (B), Nachuntersuchung bezogen auf je 150 Patienten (ca. 60%). <sup>4</sup>Randomisierung Ayurveda „cutting seton“ vs. Fistulektomie; <sup>5</sup>mit partieller Internussphinkterotomie; <sup>6</sup>Randomisierung: mit (A) und ohne (B) Schonung des M. sphincter internus; <sup>7</sup>Restfisteln alle gespalten, d. h. Heilung 100%; <sup>8</sup>19% nach Stomaanlage; <sup>9</sup>Randomisierung vs. Fibrinkleber.

telöffnung. Die Autoren kommen zu der Schlussfolgerung, dass die Inkontinenzrate nach Anwendung des schneidenden Fadens inakzeptabel hoch ist, so dass andere sphinkterschonende Verfahren empfohlen werden. Zu ähnlichen Ergebnissen unter Einschluss spanischsprachiger Lite-

ratur kommt ein weiteres aktuelles Review [293]. Bei hoher Heilungsrate steigt die Inkontinenzrate bis 25%. In der Schlussfolgerung wird insbesondere eine Schonung des M. sphincter internus gefordert.

**Fazit für die Praxis.** Die wichtigste Funktion der Fadendrainage liegt in der Vorbereitung einer späteren definitiven Sanierung bei im Rahmen einer Abszessdrainage nachgewiesenen hohen Analfisteln. Die in älteren Studien favorisierte Technik des schneidenden Fadens führt zwar

**Tab. 7 Ergebnisse der Fistelexzision mit primärer Naht des inneren Ostiums ohne Flap**

Autor	Jahr	n	Fisteltyp	Anteil M. Crohn (%)	Studiendesign	Heilung (%)	Rezidive (%)	Kontinenzstörung (%)	Follow-up (Monate)
Ackermann <sup>1</sup> [7]	1994	12	IIb	k. A.	Retrospektiv	67	k. A.	0	k. A.
Thomson [272]	2004	44	II	14 (6/44)	Retrospektiv	59	11	10	91 (19–146)
Athanasiadis [19]	2004	90	II, Rez.	0	Prospektiv	87	10	6	30 (6–60)
Köhler [147]	2004	11	II <sup>2</sup>	0	Prospektiv	100	0	k. A.	58 (12–168)

<sup>1</sup>Fistelexzision und direkte Naht M. sphincter internus; <sup>2</sup>Hufeisenfistel.

zu einer hohen Heilungsrate, ist jedoch mit einem relevanten Risiko für postoperative Kontinenzstörungen behaftet, so dass sie nur in Ausnahmefällen zur Anwendung kommen sollte. Eine Empfehlung für dieses Verfahren wie in anderen Richtlinien [306] sollte unter Berücksichtigung der aktuellen Literatur nicht aufrechterhalten werden.

- Evidenzlevel: 2a
- Empfehlungsgrad: B
- Konsensusstärke: starker Konsens

### Plastischer Fistelverschluss

Ziel der verschiedenen Verfahren ist die Exzision der Fistel und des kryptoglandulären Infektionsherdes mit direkter Naht der Muskulatur im Bereich des inneren Fistelostiums. Es kann zwischen folgenden Verfahren unterschieden werden:

- direkte Naht ohne Verschiebelappen,
- Mukosa-(Submukosa-)Verschiebelappen (Mukosa-Flap),
- Rektumvollwand-Verschiebelappen (Rectal-Advancement-Flap),
- anodermaler Verschiebelappen (Anoderm-Flap),
- Fistelexzision mit direkter Sphinkterrekonstruktion.

Einige Autoren kombinieren die Fistelexzision mit einer Sphinkterotomie des M. sphincter ani internus bis zur Höhe des inneren Fistelostiums. Die äußere perianale Wunde bleibt i. d. R. offen.

### Direkte Naht

Einige Studien verzichten auf die Deckung des inneren Fistelostiums nach direkter Naht des Schließmuskels ([7, 19, 147, 272], **Tab. 7**). Es handelt sich ausnahmslos um Beobachtungsstudien. Die Heilungsraten der vier Beobachtungsstudien aus 3 Kliniken liegen zwischen 56 und 100%, die Rate an Kontinenzstörungen zwischen 0 und 10%.

### Mukosa-Submukosa-Flap

Alternativ kann ein Schutz der Sphinkternaht durch Deckung mit einem Verschiebelappen erfolgen. Dieser Lappen wird entweder aus Mukosa, Submukosa und oberflächlichen Anteilen des Internus (Mukosa-Submukosa-Flap) oder aus der kompletten Rektumwand (Rectal-Advancement-Flap) gewonnen.

Die Behandlung von hohen Analfisteln mittels Fistelexzision und plastischer Deckung des inneren Ostiums mit einem Mukosa-Submukosa-Verschiebelappen wird in 30 Beobachtungsstudien dargestellt ([1, 3, 10, 13, 17, 18, 51, 61, 72, 73, 78, 80, 98, 143, 147, 154, 179, 180, 191, 224, 239, 251, 280, 284, 295, 298, 316, 317, 321],

**Tab. 8**). Mehrere Studien stammen aus den gleichen Kliniken und bilden wahrscheinlich das gleiche Patientengut mehrfach ab. In der Regel werden trans- und suprasphinktere Fisteln behandelt. Einige Studien [61, 71, 143, 298, 321] schließen auch rektovaginale Fisteln mit ein, ohne dass dieses bei den Ergebnissen gesondert ausgewertet wird. Die Heilungsrate liegt zwischen 12 und 100%. Rezidive werden nur von wenigen Autoren gesondert dargestellt. Im Jahr 2006 wurde eine Studie mit einem Langzeit-Follow-up vorgestellt [281]. Nach einer primären Heilungsrate von 88% wurde nach 12 Monaten eine kumulative Rezidivrate von 22%, nach 2 Jahren von 44% und nach 48 bzw. 72 Monaten von 63% gesehen, d. h. 4 Jahre postoperativ waren lediglich 27% der initial behandelten Patienten fistelfrei. Einige Fistelrezidive manifestierten sich auch als Reabszedierung. Eingeschränkt wird die Aussage dieser Studien leider durch den relativ hohen Anteil von Crohn-Patienten (29%). Im Gegensatz dazu sahen Mitalas et al. [180] nach einer initialen Heilungsrate von 68% und einer Langzeit-Nachbeobachtung von 92 Monaten keine Rezidive. Die Rate der Kontinenzstörungen

zwischen den Studien zeigte ebenfalls eine hohe Varianzbreite zwischen 0 und 40%.

### Rektumvollwand-Flap

Die Abgrenzung zur plastischen Deckung mittels Rektumvollwandlappen ist nicht in allen Fällen möglich. Überschneidungen mit dem Mukosa-Submukosa-Lappen auch innerhalb der einzelnen Patientenkollektive sind sehr wahrscheinlich. Die Abgrenzung zwischen den beiden Techniken erfolgte deshalb nach bestem Wissen, soweit dies den jeweiligen Publikationen zu entnehmen ist.

Ergebnisse nach Rektumvollwandplastik wurden demzufolge in 17 Studien untersucht ([8, 18, 48, 107, 108, 133, 137, 147, 177, 194, 195, 196, 198, 220, 224, 278, 284]; **Tab. 9**). Einige weitere Studien konnten wegen des hohen Anteils an Crohn-Patienten nicht berücksichtigt werden. Im Gegensatz zum Mukosa-Submukosa-Lappen stammen deutlich mehr Arbeiten aus der Zeit nach 2000. Die Ergebnisse entsprechend weitgehend denen des Mukosa-Submukosa-Lappens mit Heilungsraten zwischen 33 und 100% sowie Inkontinenzraten zwischen 0 und 71%. Neben den Beobachtungsstudien stellen 4 Arbeiten randomisierte Ergebnisse vor. Die randomisierte Studie von Perez et al. [211] vergleicht den Vollwandlappen und die Fistelspaltung mit primärer Sphinkterrekonstruktion und findet gleiche Ergebnisse in Bezug auf Heilung und Kontinenz. Gustafson et al. [108] vergleichen in einer weiteren randomisierten Studie die Durchführung des Vollwandlappens mit oder ohne lokaler Antibiotikatherapie (Gentamycin) und können keinen relevanten Unterschied nachweisen. Die beiden anderen Studien [48, 196] randomisieren gegenüber dem Analfistelplug. Ortiz et al. [196] sehen eine signifikant höhere Heilungsrate nach plastischem Verschluss (87 vs. 20%). Zu gleichen Ergebnissen kommen auch Christoforidis

Tab. 8 Ergebnisse des Mukosa-Submukosa-Verschiebelappens (Mukosa-Advancement-Flap)

Autor	Jahr	n	Fisteltyp	Anteil M. Crohn (%)	Studiendesign	Heilung (%)	Rezidive (%)	Kontinenzstörung (%)	Follow-up (Monate)
Oh [191]	1983	15	II, III (Rez.)	k. A.	Retrospektiv	86,7	k. A.	k. A.	k. A.
Aguilar [10]	1985	151	II, III (Rez.)	k. A.	Retrospektiv	k. A.	1,5	10	8–84
Wedell <sup>1</sup> [298]	1987	30	II, RVF	k. A.	Retrospektiv	97	0	0 <sup>1</sup>	18–48
Girona [3]	1987	70	II	0	Retrospektiv	75	3	Minor: 8, major: 19	36
		26	III			80	8		
Shemesh [251]	1988	8	II, III (anterior)	0	Retrospektiv	87,5	k. A.	k. A.	k. A.
Lechner <sup>2</sup> [154]	1991	28	II (dist.), III	7 (2/28)	Retrospektiv	100	0	0	8,1
Kodner [143]	1993	24	II, RVF	100	Retrospektiv	71	k. A.	k. A.	k. A.
		31	II	0		79			
Kodner [143]	1993	31	II	0	Retrospektiv	79	k. A.	k. A.	k. A.
Athnasiadis [17]	1994	189	II (Rez.)	0	Retrospektiv	91	k. A.	21	12–90
Athnasiadis [17]	1994	35	III (Rez.)	0	Retrospektiv	80	k. A.	43	12–90
Athnasiadis [18]	1995	18	II (Rez.)	14	Retrospektiv	67	9,5	k. A.	11
Golub <sup>3</sup> [98]	1997	164	II–IV	0	Retrospektiv	100	3 (2/61)	15	71 (19–135)
Schouten [239]	1999	44	II, III	0	Retrospektiv	75	k. A.	35	12
						Rez. Fisteln: 50			
D'Agostino [61]	2000	21	II, RVF	19 (4/21)	Retrospektiv	76	k. A.	0	20
Ellis [78]	2002	66	II, III	0	Randomisiert <sup>4</sup>	83 (A)	k. A.	k. A.	22
						41 (B)			
Zimmermann [317]	2003	105	II	0	Prospektiv	69	k. A.	k. A.	14
Zmora <sup>5</sup> [321]	2003	13	II, RVF, Div.	15 (2/13)	Retrospektiv	54	k. A.	k. A.	12 (1–36)
Dixon [72]	2004	29	II, RVF?	k. A.	Retrospektiv	69	k. A.	k. A.	3
Köhler [147]	2004	15	II (Hufeisenfistel)	0	Prospektiv	60	25	k. A.	58 (12–168)
Mitalas [179]	2007	87	II	0	Retrospektiv	67	k. A.	0	15 (2–50)
		26	II (Rez.)			69			
Alexander <sup>6</sup> [13]	2008	8	II (dist.)	0	Prospektiv	12,5	k. A.	k. A.	k. A.
Dubsky [73]	2008	34	II, III	0	Retrospektiv	64,7	k. A.	23,5	63 (9–118)
Van Koperen [284]	2008	70	II, III	0	Retrospektiv	k. A.	21	40	76 (7–134)
Abbas [1]	2008	36	II, III, RVF (81% Rez.)	k. A.	Retrospektiv	86	k. A.	k. A.	27
Wang [296]	2009	26	II	0	Retrospektiv	63	k. A.	k. A.	27
Chung [51]	2009	96	II, III	0	Prospektiv	60	k. A.	k. A.	3
Van der Hagen [280]	2009	41	II	0	Prospektiv	90	k. A.	0	26
Mitalas [180]	2009	80	II (dist.)	0	Retrospektiv	67,5	0	k. A.	92 (52–161)
Ellis [80]	2007	29	II	0	Retrospektiv	69	k. A.	k. A.	10 (6–22)
Zbar [316]	2010	11	II, III	0	Prospektiv	82	k. A.	18	20 (8–42)
Jordan [136]	2010	26	II–IV	0	Retrospektiv	84,6	k. A.	k. A.	19±25

<sup>1</sup>28% präoperative Kontinenzstörung gleichbleibend; <sup>2</sup>18 Eingriffe als Akuttherapie bei Abszessspaltung; <sup>3</sup>Nachuntersuchung nur 61 Patienten!

<sup>4</sup>Randomisierung: Flap (A) vs. Flap und Fibrin (B); <sup>5</sup>Flap plus Fibrinkleber; <sup>6</sup>zusätzliche Injektion von Fibrinkleber (BioGlue®).

et al. [48]. Dieser verweist jedoch auf die relevante Anzahl von Kontinenzstörungen nach plastischem Verfahren. Von 23 nachuntersuchten Patienten wiesen 17% eine Inkontinenz II. oder III. Grades auf.

### Anoderm-Flap

Die dritte Möglichkeit der plastischen Deckung des inneren Fistelostiums nach Fistelexzision stellt der anodermale Verschiebelappen dar. Hier erfolgt die Deckung mit einer plastischen Verschiebung von Anodermgewebe, entweder als mo-

bilisiertes Anodermplättchen, V-Y-Plastik oder gestielter Anodermappen. Ein Vorteil des Anoderm-Flaps besteht insbesondere bei Patienten mit engem Analkanal (z. B. narbige Veränderungen nach Voroperationen), der eine komplette Exploration und Flap-Bildung möglicherweise verhindert. Die Ergebnisse werden in 10 Beobachtungsstudien dargestellt ([15, 78, 80, 121, 127, 138, 144, 147, 263, 320]; **Tab. 10**). Wie bei den anderen plastischen Techniken variieren die Heilungsraten zwischen 46 und 95%, die Rate der

Kontinenzstörungen zwischen 0 und 30%. In einer Studie [127] wird sogar über eine Verbesserung der Kontinenz bei 70% der Operierten berichtet. Möglicherweise ist hier die fehlende Sekretion aus der äußeren Fistelöffnung bewertet worden. Es liegen zwei randomisierte Studien vor. Ho et al. [121] vergleichen den anodermalen Lappen mit einer *konventionellen* Technik, die in Spaltung oder Fadendrainageeinlage besteht. Die Heilungsraten in beiden kleinen Patientengruppen (n=10) war gleich, wobei zur Kontinenz keine Stel-

**Tab. 9** Ergebnisse des Rektumwand-Verschiebelappens (Rectal-Advancement-Flap)

Autor	Jahr	n	Fisteltyp	Anteil M. Crohn (%)	Studiendesign	Heilung (%)	Rezidive (%)	Kontinenzstörung (%)	Follow-up (Monate)
Reznick [220]	1988	7	II–IV	0	Retrospektiv	85	k. A.	0	32±36
Athnasiadis [18]	1995	23	II (Rez.)	0	Prospektiv	78	2,9	k. A.	11
		4	III (Rez.)			75	2,5		
Ozuner [198]	1996	19	II, III	0	Retrospektiv	68,4	k. A.	k. A.	31 (1–79)
Miller [177]	1998	21	II, III	0	Retrospektiv	81	k. A.	0	14 (3–60)
Ortiz [194]	2000	103	II, III	0	Prospektiv	93	k. A.	8	12
Gustafson [107]	2002	42	II, III	0	Retrospektiv	55	k. A.	Minor: 31, major: 11	12
Joy [137]	2002	19	II, III	5 (3/63)	Retrospektiv	89	k. A.	I°: 50 (7/13) II°: 21 (3/13)	19 (9–54)
Köhler [147]	2004	18	II (Hufeisen)	0	Prospektiv	61	35	k. A.	58 (12–168)
Perez [133]	2006	27	II, III	0	Randomisiert <sup>1</sup>	100	7,4	15	36 (24–52)
Uribe [278]	2007	56	II, III, RVF	9	Prospektiv	92,9	7	Minor: 12,5, major: 9	44
Van Koperen [284]	2008	54	II (dist.)	0	Retrospektiv	77	k. A.	k. A.	13
Ortiz [195]	2008	91	II, III	k. A.	Retrospektiv	k. A.	18	12	42
Gustafsson [108]	2006	83	k. A.	0	Randomisiert <sup>2</sup>	57 mit: 62 (26/42) ohne: 51 (21/41)	43	k. A.	12
Christoforidis [48]	2009	43	II	0	Randomisiert <sup>3</sup>	73	11 (3/27)	0°: 48% (11/23) 1°: 35% (8/23) 2°, 3°: 17% (4/23)	6
Adamina [8]	2009	12	II	0	Prospektiv	33	k. A.	k. A.	k. A.
Ortiz [196]	2009	16	II (dist.)	0	Randomisiert <sup>4</sup>	87,5	k. A.	k. A.	12
Roig [224]	2009	71	II, III	0	Retrospektiv	81,7	k. A.	43,6	13 (12–60)

<sup>1</sup>Randomisierung vs. Spaltung mit primärer Rekonstruktion; <sup>2</sup>Randomisierung mit/ohne Gentamycin-Flies; <sup>3</sup>Randomisierung vs. Fistelplug, Flap 7/43 mit Fibrinkleber;

<sup>4</sup>Randomisierung vs. Fistelplug.

lung bezogen wird. Ellis et al. [78] randomisieren mit oder ohne simultane Fibrin-anwendung und finden keinen Vorteil in der Fibrinapplikation.

### Fistelexzision mit primärer Sphinkterrekonstruktion

Bei der Fistelexzision mit primärer Rekonstruktion des Schließmuskels wird nach der kompletten Exzision der Fistel und des dazugehörigen entzündlichen Gewebes eine primäre Readaption des durchtrennten Sphinkterapparates durchgeführt. Die identifizierten 8 Beobachtungsstudien beinhalten i. d. R. hohe komplexe Fisteln ([46, 96, 136, 148, 203, 209, 211, 225], ■ **Tab. 11**). Die Heilungsrate wird mit 54–97% angegeben. Kontinenzstörungen werden mit einer Häufigkeit von 4–32% beobachtet. Perez et al. [211] vergleichen, wie bereits oben dargestellt, in einer randomisierten Studie die Analfistelspaltung und primäre Sphinkterrekonstruktion mit dem Endorectal-Flap bei hohen trans- und suprasphinkteren Analfisteln kryptogranulärer Genese. Er beobachtet bei hundertprozentiger

Heilungsrate in beiden Gruppen eine Rate an Kontinenzstörungen zwischen 15–18% und eine Rezidivrate von etwa 7%, sieht also keinen relevanten Unterschied zwischen den beiden Verfahren.

Insbesondere bei hohen Fisteln ist die Nahtdehiszenz nach Spaltung und Rekonstruktion mit einer großen Gefahr der Inkontinenz verbunden. Eine Revision ist in diesen Fällen unumgänglich, z. T. kann auch die Anlage eines passageren Kolostomas erforderlich sein. Insgesamt ist die Datenlage bei dieser Technik noch relativ schmal. Insbesondere der Stellenwert der Rekonstruktion auch kleinerer Sphinkterdefekte ist derzeit unklar.

**Fazit für die Praxis.** Die plastische Rekonstruktion hoher Analfisteln stellt ein etabliertes Verfahren dar. Die primäre Heilungsrate kann mit 60–80% beziffert werden, wobei kein relevanter Unterschied zwischen den verschiedenen Techniken zu beobachten ist. Nach Ansicht der Autoren ist die von einigen Autoren beschriebene Heilungsrate von 100% vor dem Hintergrund unzureichender Eva-

luation zu sehen. Eine Beeinträchtigung der Kontinenz wird mit unterschiedlicher Häufigkeit beschrieben und muss Bestandteil der Aufklärung sein, auch wenn sie deutlich niedriger als nach Spaltung ist. Im Gegensatz zu den Flap-Techniken stellt die Fistelexzision mit primärer Rekonstruktion ein eher neues Verfahren dar, dessen Bedeutung insbesondere auch für die Behandlung oberflächlicher Fisteln noch weiter evaluiert werden muss.

- Evidenzlevel: Ib
- Empfehlungsgrad: A
- Konsensusstärke: starker Konsens

### Biomaterialien

#### Fibrinkleber

Die Verwendung von Fibrinkleber zur Behandlung von Analfisteln wurde erstmals 1991 von Hjortrup et al. beschrieben [119]. Das Prinzip besteht in der Kürettage des Fistelgangs, ggf. nach Vorbehandlung mit einer Fadendrainage und anschließender Auffüllung desselben mit Fibrinkleber. Anhand eines Modellversuchs am Schwein postulieren Buchanan et al. [36]

**Tab. 10** Ergebnisse des anodermalen Verschiebelappens (Anoderm-Flap)

Autor	Jahr	n	Fisteltyp	Anteil M. Crohn (%)	Studiendesign	Heilung (%)	Rezidive (%)	Kontinenzstörung (%)	Follow-up (Monate)
Köhler [144]	1996	31	II, III	19	Prospektiv	93,5	6,8	16	12
Jun [138]	1999	40	IIb, III	0	Retrospektiv	95	k. A.	0	17 (6–24)
Zimmerman <sup>1</sup> [320]	2001	26	II (Rez.)	0	Retrospektiv	46	k. A.	30	25
Amin <sup>2</sup> [15]	2003	18	I, II, III	0	Retrospektiv	83	13	0	19 (3–60)
Sungurtekin <sup>2</sup> [263]	2004	65	II, III	0	Retrospektiv	91	k. A.	0	32 (12–52)
Köhler [147]	2004	8	II (Hufeisenfistel)	0	Prospektiv	75	25	k. A.	58 (12–168)
Hossack [127]	2005	16	III (Rez.)	k. A.	Retrospektiv	94	k. A.	70 (Verbesserung!)	20 (1,5–43)
Ho [121]	2005	10	II	0	Randomisiert <sup>3</sup>	70	k. A.	k. A.	9
Ellis [78]	2006	12 11	k. A.	0	Randomisiert <sup>4</sup>	75 (A) 73 (B)	k. A.	k. A.	22
Ellis [80]	2007	25	II	0	Retrospektiv	80	k. A.	k. A.	10 (6–22)

<sup>1</sup>52% vorbestehende Kontinenzstörung; <sup>2</sup>V-Y-Lappen; <sup>3</sup>Randomisierung vs. *konventionelle* Behandlung: Spaltung oder Fadendrainage, jeweils 2 Patienten mit persistierender Fadendrainage nach 9 Monaten; <sup>4</sup>Randomisierung: Flap (A) vs. Flap und Fibrin (B).

**Tab. 11** Ergebnisse der Fistelexzision mit primärer Rekonstruktion des Schließmuskelapparats

Autor	Jahr	n	Fisteltyp	Anteil M. Crohn (%)	Studiendesign	Heilung (%)	Rezidive (%)	Kontinenzstörung (%)	Follow-up (Monate)
Parkash [203]	1985	120	k. A.	k. A.	Retrospektiv	83,3	3 (3/100)	4	<60
Christiansen [46]	1995	14	II, III, (Rez.)	0	Retrospektiv	86	k. A.	21,4	12–48
Gemsenjäger [96]	1996	21	I, II, III	k. A.	Retrospektiv	95	5	k. A.	2–9
Perez [209]	2005	35	II (dist.), III, IV	k. A.	Retrospektiv	94	k. A.	12,3	32
Perez [211]	2006	28	II (dist.), III	0	Randomisiert <sup>1</sup>	100	7,1	18	36 (24–52)
Jordan [136]	2009	60	II–IV	0	Retrospektiv	90	k. A.	k. A.	19±25
Roig [224]	2009	75	II, III	0	Retrospektiv	89,4	k. A.	21,3	12 (12–60)
Kraemer [148]	2011	38	II–IV	3/38	Retrospektiv	97	k. A.	5	16 (9–24)

<sup>1</sup>Randomisierung vs. Endorectal-Flap.

die Notwendigkeit der Kürettage des Granulationsgewebes vor Verwendung des Fibrinklebers als Voraussetzung für eine Heilung. Einige Autoren berichten über mehrere Fibrinanwendungen bei primärem Therapieversagen. Singer et al. [255] beobachteten bessere Ergebnisse nach zusätzlichem direktem Verschluss des inneren Fistelostiums durch eine Naht. Die Ergebnisse in der Literatur zeigen eine hohe Varianzbreite ([9, 14, 20, 32, 40, 51, 52, 53, 63, 67, 78, 97, 102, 119, 131, 132, 139, 160, 168, 202, 207, 233, 245, 255, 273, 277, 285, 292, 307, 309, 321], ■ **Tab. 12**). Die Heilungsrate liegt zwischen 0 und 100%. Nur 8 Studien geben Aussagen zu Kontinenz und sehen keine Beeinträchtigung. Überwiegend handelt es sich dabei um persönliche Erfahrungsberichte bei einem inhomogenen Patientengut mit verschiedensten Fisteltypen [4, 11, 244, 321].

Derzeit liegen lediglich 2 randomisierte Studien vor. Lindsey et al. [160] vergleichen die Fibrinkleberapplikationen mit der *konventionellen Fistelbehandlung*. Von

den einfachen (intersphinkteren oder distal transsphinkteren) Analfisteln konnten durch die Fistelspaltung 7 von 7, also 100% ohne Beeinträchtigung der Kontinenz geheilt werden. Durch Fibrinkleber-Instillation gelang dies lediglich bei 3 von 6 (50%), wobei einmal eine zweite Fibrinjektion erforderlich war. Von den komplexen Fisteln (proximal transsphinkter, suprasphinkter) konnte bei 6 von 13 (46%) eine primäre und nach erneuter Fibrinkleberapplikation bei weiteren 3 Patienten eine sekundäre Heilung erzielt werden. Lindsey et al. vergleichen dieses Verfahren mit der Fadendrainage, die keine Heilung erzielen konnte. Lediglich bei 2 von 16 Patienten mit hohen Fisteln konnte mittels Flap-Technik eine Heilung erzielt werden. In einer weiteren randomisierten Studie verglichen Altomare et al. [14] die Fibrinkleberapplikation mit dem schneidenden Faden und beobachteten deutlich höhere Erfolgsraten mit der Fadenmethode unter Inkaufnahme einer höheren Rate an Kontinenzstörungen.

In einer vergleichenden Aufarbeitung des eigenen Krankenguts mit 232 Patienten sehen Chung et al. [51] für den Fibrinkleber eine Heilungsrate von lediglich 39% gegenüber 60% nach Mukosa-Flap oder Analfistelplug. Die Ergebnisse einer Stufenbehandlung präsentieren Tyler et al. [277]. Von 89 Patienten mit *sphinkterdurchbohrenden* Analfisteln konnten 55% durch Fibrinkleberinjektionen geheilt werden. Bei den übrigen konnte entweder durch wiederholte Fibrinapplikation oder einen Verschiebelappen eine Heilung erzielt werden. Ellis et al. [78] vergleichen in einer randomisierten Studie Mukosa-Flap bzw. Anoderm-Flap mit oder ohne Fibrinkleberinstillation. Schlechtere Werte fanden sich insbesondere für die Kombination Mukosa-Flap mit Fibrinkleber. In einer weiteren vergleichenden Studie sehen van Koperen et al. [285] für die Applikation von Fibrinkleber bei der Durchführung eines Rektumwand-Verschiebelappens keine Vorteile. In einer aktuellen Studie vergleichen Garcia-Olmo et

**Tab. 12 Ergebnisse der Fistelkürrettage und Fibrinkleber-Instillation**

Autor	Jahr	n	Fisteltyp	Anteil M. Crohn (%)	Studiendesign	Heilung (%)	Rezidiv (%)	Kontinenzstörung (%)	Follow-up (Monate)
Hjortrup <sup>1</sup> [119]	1991	23	k. A.	0	Prospektiv	52	k. A.	k. A.	12–26
Venkatesch [292]	1999	12	I, II, III (Rez.)	0	Prospektiv	75 Kryptoglandulär: 80; M. Crohn: 0	k. A.	k. A.	26 (9–57)
Cintron [52]	1999	26	I, II, III	8 (2/26)	Prospektiv	81	k. A.	k. A.	3,5
Cintron [53]	2000	76	I–IV	16 (12/76)	Prospektiv	61 I: 82; II: 62	k. A.	k. A.	12
Park [202]	2000	22	I, II, III	0	Prospektiv	I: 75; II: 80; III: 67	k. A.	k. A.	6
Patrlj [207]	2000	69	I, II	0	Retrospektiv	74 (I: 77; II: 70)	k. A.	k. A.	28 (18–36)
Salim <sup>2</sup> [233]	2001	6	II	0	Prospektiv	100	k. A.	k. A.	<3
Lindsey [160]	2002	19	I, II, III	Ja	Randomisiert <sup>3</sup>	Einfache Fistel: 33 (2/6) Komplexe Fistel: 46 (9/13)	k. A.	0	3
Greenberg [102]	2002	15	I, II, III	k. A.	Retrospektiv	73 (I: 50; II: 78; III: 100)	k. A.	0	4
Chan <sup>4</sup> [40]	2002	10	Subkutan, I, II	0	Prospektiv	0: 100 (3/3) I: 60 (3/5) II: 0 (0/2)	k. A.	k. A.	7
Buchanan [32]	2003	21	II, III, IV	0	Prospektiv	14	k. A.	k. A.	14
Sentovich [245]	2003	48	Einfach/komplex	10	Prospektiv	60	10 (3/29)	0	22 (6–48)
Zmora <sup>5</sup> [321]	2003	37	II, III	19	Retrospektiv	41 (Fibrin: 33, mit Flap: 54)	k. A.	k. A.	12
Tinay [273]	2003	15	k. A.	k. A.	Prospektiv	73	k. A.	0	8
Jurczak [139]	2004	31	II, III	k. A.	Retrospektiv	75	k. A.	0	9
Gisbertz [97]	2005	27	I, II (prox.)	0	Retrospektiv	33	k. A.	0	6
Singer <sup>7</sup> [255]	2005	75	k. A.	12,5 (2/24)	Retrospektiv	A: 21; B: 40; 31	k. A.	0	27
Maralcan [168]	2006	36	I, II, III	0	Prospektiv	78 (I: 44, II, 91, III: 75)	k. A.	k. A.	12
De la Portilla <sup>7</sup> [63]	2006	14	II (dist.)	0	Retrospektiv	50	k. A.	k. A.	14
Barillari <sup>8</sup> [20]	2006	21	I, II, III	0	Retrospektiv	Einfache Fistel: 71 (5/7) Komplexe Fistel: 71 (10/14)	0	k. A.	18
Johnson [132]	2006	10	II	0	Randomisiert <sup>9</sup>	40	k. A.	k. A.	3,5
Ellis [78]	2006	28	k. A.	0	Randomisiert <sup>10</sup>	54	k. A.	k. A.	22
Witte [307]	2007	34	Subkutan, I–IV	Ja	k. A.	Einfache Fistel: 56 Komplexe Fistel: 54	k. A. (2-mal Rez.-Abszess)	k. A.	7
Tyler [277]	2007	89	II, III	0	Retrospektiv	55	k. A.	k. A.	k. A.
Adams [9]	2008	36	II	0	Retrospektiv	66	6	k. A.	6
Jain <sup>8</sup> [131]	2008	20	k. A.	k. A.	Retrospektiv	85	k. A.	k. A.	6
Van Koperen [285]	2008	26	II (dist.)	0	Retrospektiv	44	k. A.	k. A.	13
Altomare [14]	2009	38	II	0	Randomisiert <sup>11</sup>	39	k. A.	0	12
Chung [51]	2009	23	II, III	0	Prospektiv	39	k. A.	k. A.	3
De Parades [67]	2009	29	I, II, III, RVF	0	Retrospektiv	56	15	k. A.	12
Yeung [309]	2010	40	I, II, III, RVF, Pouch-Vag.	7,5 (3/40)	Retrospektiv	M. Crohn: 0 Hohe Fistel: 28,6 (8/28) Einfache Fistel: 41,7 (5/12)	k. A.	k. A.	5,2 (1–16)

<sup>1</sup>15-mal Resthöhlen nach Rektumamputation, 8-mal diverse perianale Rezidivfisteln; <sup>2</sup>zusätzliche Behandlung des Fistelgangs mit KTP-Laser; <sup>3</sup>Randomisierung vs. konventionelle Fisteloperation; <sup>4</sup>Follow-up mittels MRT; <sup>5</sup>n=24 nur Fibrin, n=13 zusätzlich endorektaler Flap; <sup>6</sup>n=24: Fibrin und Antibiose (A), n=25: Fibrin und direkte Naht (B), n=26: Fibrin, lokale Antibiose, direkte Naht (C); <sup>7</sup>BioGlue® als Instillat; <sup>8</sup>Cyanoacrylat als Instillat; <sup>9</sup>Randomisierung vs. Fistelplug; <sup>10</sup>Kombination mit Mukosa-Flap n=36, V-Y-Anoderm-Flap n=22; Randomisierung: Flap ± Fibrinkleber; <sup>11</sup>Randomisierung vs. „cutting seton“; gemischte Patientengruppen mit getrennter Auswertung (Crohn vs. kryptoglandulär) berücksichtigt.

al. [93] die Fibrinkleberanwendung mit der gleichzeitige Zugabe von Fettstammzellen in einer randomisierten Studie bei verschiedenen Fisteltypen. In der Fibrin-

Gruppe heilten lediglich 16% der Fisteln, während in der Stammzell-Fibrin-Gruppe 71% der Fisteln. In der letzten Gruppe

wiesen jedoch 18% ein Rezidiv innerhalb eines Jahres auf.

Die vorliegenden Arbeiten wurden bisher in 3 Review-Artikeln analysiert.

Die erste Arbeit von Hammond et al. [111] analysiert 19 Studien. Aufgrund der großen Heterogenität der Studien und einer übermittelten Erfolgsrate zwischen 0 und 100% war eine definitive Beurteilung nicht möglich. Die Anwendung von Fibrinkleber wird als technisch einfaches Verfahren dargestellt, das mit einer minimalen Morbidität verbunden ist und spätere Behandlungsverfahren nur gering beeinflusst. Erwartungsgemäß zu ähnlichen Schlussfolgerungen kommen Swinscoe et al. [264]. Zusammenfassend wird hier konstatiert, dass die Komplexität der Fisteln die Hauptursache für eine negative Beeinflussung der Langzeiterfolgsrate darstellt. Das aktuellste Review von Cirocchi et al. [54] kommt letztendlich zu ähnlichen Schlussfolgerungen. Es werden lediglich 2 randomisierte Studien erwähnt, welche die Fibrinklebertechnik mit konventionellen Techniken verglichen. Beide zeigen Vorteile für die konventionelle Technik. Die Arbeit von Lindsey et al. [160] wurde bereits oben dargestellt. Die andere in der Arbeit zitierte Studie liegt lediglich als Kongresspublikation vor. Die randomisierten Studien zeigen Vorteile für die konventionelle Technik in Bezug auf die Heilungsrate, jedoch Nachteile in Bezug auf postoperative Kontinenzstörungen. Auch das aktuelle Review kommt zu dem Ergebnis, dass die derzeitige Datenlage für weitere Schlussfolgerungen nicht ausreichend ist.

Neben dem Fibrinkleber wurden von einigen Autoren auch andere Gewebekleber verwendet. So berichten Jain et al. [131] und Barillari et al. [20] über ihre Erfahrungen mit dem synthetischen Klebstoff Cyanoacrylat mit relativ guten Ergebnissen in kleinen Fallgruppen. De la Portilla et al. [64] schildern die Anwendung von BioGlue® (gereinigtes Rinderserumalbumin und Glutaraldehyd). In einem Leserbrief berichten jedoch Abbas et al. [2] über ihre persönlichen Erfahrungen. Er beobachtete bei 6 Patienten in keinem Fall eine Heilung. Gleichzeitig kam es bei 3 Patienten zur Ausbildung einer Abszedierung, die eine operative Reintervention erforderlich machte. Ähnliche Erfahrungen werden in einem Leserbrief von Mitalas et al. [181] berichtet. Sie verweisen insbesondere auf die starke lokale Entzündungsreaktion. Nachdem de la Portilla et al. in

einer Entgegnung [65] ihre Ergebnisse verteidigten, ergab das Langzeit-Follow-up nach 60 Monaten, das in einer Kurzmittteilung veröffentlicht wurde [66], nur noch eine Langzeit-Heilungsrate von 21%.

**Fazit für die Praxis.** Die primär guten Ergebnisse der Fibrinkleberanwendung bei hohen Analfisteln konnten im Langzeitverlauf sowie in neueren Publikationen nicht bestätigt werden, so dass die Anwendung speziellen Fällen vorbehalten sein sollte.

- Evidenzlevel: 1b
- Empfehlungsgrad: B
- Konsensusstärke: starker Konsens

### Analfistelplug

Zunächst die Anwendung von Fibrinkleber und dann die kommerzielle Verbreitung des Analfistelplugs hat z. T. mit Unterstützung der Industrie zu einer neuen Beschäftigung mit dem Thema Analfistel geführt. So sind seit der ersten Publikation im Jahre 2006 bis heute 24 Arbeiten zum Thema Fistelplug erschienen. Im Gegensatz zu den sog. *konventionellen* Verfahren, erfolgt keine Exzision des entzündlichen Gewebes sondern lediglich eine Okklusion mit Fremdmaterial, so dass von einem gänzlich neuen Ansatz gesprochen werden muss, wie in mehreren Editorials koloproktologischer Publikationsorgane angesprochen wurde [161, 201].

Beim Analfistelplug handelt es sich um ein biomedizinisches Produkt aus Dünndarmsubmukosa des Schweins, das unter dem Handelsnamen Surgisis® AFT™ Anal Fistula Plug vertrieben wird. Das Prinzip besteht in der Okklusion des Fistelkanals durch den konusförmigen Plug als Matrix für Einsprossen von körpereigenem Gewebe. Die Sachkosten sind hoch.

Voraussetzung für die Verwendung des Plugs ist die Möglichkeit der Sondierung der Fistel, ggf. durch die vorherige Einlage einer Fadendrainage. Bevorzugte Indikation ist die hohe Analfistel. Einige Autoren kombinieren die Plug-Technik mit dem Verschluss des inneren Fistelostiums durch einen Verschiebelappen. Grundlagen und Indikationen des Analfistelplugs wurden 2007 in einem Konsensuspapier publiziert [58]. Die veröffentlichten Literaturergebnisse bilden überwie-

gend Beobachtungsstudien ab ([8, 39, 47, 48, 51, 79, 82, 94, 132, 153, 156, 175, 196, 197, 229, 240, 241, 257, 269, 282, 283, 295, 322]; **Tab. 13**). Die Heilungsraten schwanken zwischen 14 und 93%. Kontinenzstörungen werden i. d. R. nicht untersucht. Lediglich drei Studien berichten über eine unveränderte Kontinenzleistung.

Vier randomisierte Studien liegen derzeit vor. Johnson et al. [132] verglichen in einer randomisierten Studie die Plug-Technik mit der Fibrinkleberapplikation und sieht deutlich bessere Ergebnisse für die Plug-Anwendung. Kritisch ist hier anzumerken, dass die als Vergleich herangezogene Fibrintechnik, wie im entsprechenden Abschnitt dargestellt, kein etabliertes Verfahren darstellt und die anfangs publizierten guten Ergebnisse in größeren Studien mit längerem Follow-up nicht reproduziert werden konnten.

Der Vergleich der Plug-Insertion mit der Flap-Technik wurde in drei Studien vorgestellt, wobei van Koperen et al. [282] lediglich das Studienprotokoll ohne Ergebnisse bieten. Ortiz et al. [196] sahen nach Fistelplug eine inakzeptable hohe Rate an Rezidiven, was zu einer vorzeitigen Beendigung der Studie führte. Christoforidis et al. [48] beobachteten ebenfalls eine deutlich geringere Heilungsrate nach Plug-Anwendung, andererseits boten nach der Flap-Technik deutlich mehr Patienten eine Kontinenzstörung. In einer nichtrandomisierten vergleichenden Studie beobachteten Chung et al. [51] gleiche Ergebnisse nach Plug bzw. Advancement-Flap bei hohen Fisteln.

In einer Kostenanalyse zwischen Fistelplug und Flap sehen Adamina et al. [8] trotz niedriger Heilungsraten in beiden Gruppen (50% vs. 33%) einen Kostenvorteil für die Plug-Technik. Die mit „Langzeitergebnisse“ betitelte Arbeit von Ellis et al. [82] berichtet über 63 Patienten mit unterschiedlichen Fisteltypen einschließlich rektovaginalen Fisteln und Crohn-Fisteln. Das Follow-up betrug mindestens ein Jahr bei einer Heilungsrate von 81%. Bei acht als geheilt klassifizierten Patienten wurde eine MRT durchgeführt. Diese zeigte bei 25% eine persistierende Fistel.

Die vorhandene Literatur wurde im Rahmen eines Reviews ausgewertet [95]. Von 25 verfügbaren Studien wurden 12 für das Review herangezogen. Konstatiert

**Tab. 13 Ergebnisse von Fistelkürrettage und Surgisis®-Analfistelplug**

Autor	Jahr	n	Fisteltyp	Anteil M. Crohn (%)	Studiendesign	Heilung (%)	Rezidive (%)	Kontinenzstörung (%)	Follow-up (Monate)
Champagne [39]	2006	46	II, III	0	Prospektiv	85	2,6 (1/39)	k. A.	12 (6–24)
Johnson [132]	2006	15	II	0	Randomisiert <sup>1</sup>	60	k. A.	k. A.	3
Safar [229]	2007	32	II	11 (4/32)	Retrospektiv	14	k. A.	k. A.	4
Van Koperen [283]	2007	17	I, II (Rez.)	6 (1/17)	Prospektiv	41	k. A.	k. A.	7 (3–9)
Ellis [79]	2007	13	II	0	Retrospektiv	92	k. A.	k. A.	10 (6–22)
Christoforidis [47]	2008	47	I, II, III, RVF	6 (3/47)	Retrospektiv	43	k. A.	k. A.	6,5 (3–11)
Van Koperen [282]	2008	60	II (dist.)	0	Randomisiert <sup>2</sup>	k. A.	k. A.	k. A.	k. A.
Lawes [153]	2008	20	I, II (Rez.)	k. A.	Retrospektiv	24	k. A. (5-mal Rez.-Abszess)	k. A.	7,4
Schwandner, O. [240]	2008	12 7	II	0	Prospektiv	46 (5/11)	k. A.	0	9
Song <sup>3</sup> [257]	2008	30	I, II, III?	k. A.	Retrospektiv	100	k. A.	0	0,5
Thekkinkattil [269]	2009	36	II, III	16 (6/38)	Prospektiv	50	k. A.	k. A.	6
Ortiz [196]	2009	15	II (dist.)	0	Randomisiert <sup>2</sup>	20	k. A.	k. A.	12
Wang [295]	2009	29	II	0	Retrospektiv	34	k. A.	k. A.	9
Chung [51]	2009	27	II	0	Prospektiv	59	k. A.	k. A.	3
Adamina [8]	2009	12	II	0	Prospektiv	50	k. A.	k. A.	k. A.
Zubaidi [322]	2009	22	II (dist.)	k. A.	Prospektiv	83	k. A.	k. A.	12
Christoforidis [48]	2009	37	II	0	Randomisiert <sup>3</sup>	32	42	0	6
Schwandner, T. [241]	2009	60	II	0	Prospektiv	93	32	k. A.	12
Garg [94]	2009	21	II (dist.)	0	Prospektiv	71	k. A.	k. A.	10
Ellis [82]	2010	63	II, III, RVF	19	Retrospektiv	81	k. A.	0	12
Lenisa [156]	2010	63	k. A.	Ja	Retrospektiv	76	k. A.	k. A.	13 (2–34)
McGee [175]	2010	41	I–III	0	Prospektiv	43	k. A.	0	25 (7–43)
Owen [197]	2010	32	I–III, Pouch anal	9 (3/32)	Retrospektiv	37 Kryptogl.: 35	k. A.	k. A.	15 (2–29)

<sup>1</sup>Randomisierung vs. Fibrinkleber; <sup>2</sup>Randomisierung vs. Mukosa-Flap; <sup>3</sup>Randomisierung vs. Endorectal-Advancement-Flap, z. T. multiple Fistelöffnungen; gemischte Patientengruppen mit getrennter Auswertung (Crohn vs. kryptoglandulär) berücksichtigt.

wird eine sehr unterschiedliche Erfolgsrate zwischen 24 und 92% der vorliegenden Studien. Dieselbe hohe Varianz fand sich auch bei der Auswertung von Untergruppen wie komplexen Fisteln und Crohn-Fisteln, so dass letztlich eine genaue Einordnung des Verfahrens schwierig erschien, zumal lediglich etwa 300 Patienten in der Literatur erfasst waren. Die Rezidivabszessrate nach Fistelplug wird mit 4 bis 29% und die Häufigkeit des Plug-Verlustes mit 4 bis 41% beschrieben. Eine aktuelle Arbeit [175] untersucht die Bedeutung der Länge des Fistelgangs für die Erfolgsrate. Akzeptable Heilungsraten wurden erst ab einer Länge von 4 cm beobachtet. Unter 4 cm betrug die Heilung lediglich 21% und über 4 cm 61%, so dass bei diesen Fisteln der Plug möglicherweise als erste Option angesehen werden kann [49].

Festzuhalten ist die geringe Morbidität des Verfahrens. Auch wenn die übermittelten Daten über postoperative Kontinenzstörungen sehr selten sind, ist nicht von einer nennenswerten Beeinflussung der Kontinenz durch das Plug-Verfahren auszugehen. In der Zwischenzeit wurde durch die Industrie ein weiterer Plug aus resorbierbarem Kunststoffmaterial (Gore Bio-A Fistula Plug) vorgestellt. Publikationen von Ergebnissen liegen derzeit noch nicht vor.

**Fazit für die Praxis.** Die Einführung des Fistelplug-Verfahrens hat die Behandlung der hohen Analfisteln grundsätzlich durch neue Therapieoptionen erweitert. In randomisierten Studien wurde jedoch gegenüber den plastischen Verfahren eine deutlich niedrigere Heilungsrate von 20 bzw. 28% beschrieben.

- Evidenzlevel: 1b
- Empfehlungsgrad:
- Konsensusstärke: starker Konsens

### Sonstige Verfahren

Verschiedene andere Verfahren werden in der Literatur in Form von Fallvorstellungen beschrieben. Von zwei Autoren wird die Exzision von Analfisteln mittels Radiofrequenzablation beschrieben. Gupta et al. [104] beobachteten bei 136 Patienten mit einem Follow-up von 18 Monaten und einer Anwendung bei oberflächlichen Fisteln eine Heilungsrate von 96,3%. In einer randomisierten Studie und im Vergleich zur Fistelexzision mittels Diathermie sehen Filingeri et al. [86] einen Vorteil in Bezug auf die operative Anwendung und geringere Schmerzen bei gleichen Heilungsraten.

Tasci et al. [267] beschreiben die Fistelrezision mit einem eigens entwickelten Fistulotom, das mittels Führungsdraht die Fistel mit einem entsprechenden Rand ausschneidet. Die übermittelte Heilungsrate beträgt 12 von 13 Patienten bei einem Follow-up von 13 Monaten.

Perez et al. [210] berichten über 5 Patienten bei denen hohe Fisteln in Analogie zur Stapler-Hämorrhoidopexie mit dem PPH-01-Stapler (Ethicon Endosurgery) erfolgreich behandelt wurden. In einem 26-monatigen Follow-up wurden weder relevante permanente Kontinenzstörungen noch Rezidive gesehen. Diese Methode dürfte jedoch speziellen Indikationen vorbehalten bleiben, da diese 5 Fisteln, die am ehesten als extrasphinkter zu bezeichnen sein dürften, in einem Beobachtungszeitraum von 1 Jahr nur extrem selten in einer Institution beobachtet werden dürften. Andererseits stellen extrasphinktere Fisteln die einzige mögliche Indikation einer Stapler-Anwendung dar, da alle anderen kryptoglandulären Fisteln definitionsgemäß auf Höhe der Linea dentata münden und die Erfahrung der Stapler-Hämorrhoidopexie zeigen, dass die Klammerpositionierung in dieser Höhe zu deutlich vermehrten Schmerzen führt. Grundsätzlich sind diese Fisteln auch nicht Thema dieser Leitlinie.

In einer Pilotstudie wurde die zusätzliche Anwendung von autologen Stammzellen bei der operativen Behandlung von hohen transsphinkteren Analfisteln mittels Mukosa-Flap untersucht. Bei einem medianen Follow-up von 26 Monaten heilten 90% der Fisteln. Kontinenzstörungen wurden nicht beobachtet [281]. In einer aktuellen randomisierten Studie vergleichen Garcia-Olmo et al. [93] die Fibrinkleber Anwendung mit der gleichzeitige Zugabe von Fettstammzellen bei verschiedenen Fisteltypen. In der Fibrin-Gruppe heilten lediglich 16% der Fisteln im Gegensatz zu 71% in der Stammzell-Fibrin-Gruppe. In der letzten Gruppe wiesen jedoch 18% ein Rezidiv innerhalb eines Jahres auf. Ein Unterschied zwischen Crohn und Nicht-Crohn-Patienten wurde von den Autoren nicht beobachtet.

Nach einer experimentellen Studie am Schwein [118], die die erfolgreiche Behandlung von Analfisteln mit Collagen (Permacol®) beschreibt, stellen Ham-

mond et al. [113] erstmals Ergebnisse beim Menschen vor. In einer prospektiven Studie wurden 13 Patienten mit Collageninjektionen und 16 Patienten mit einer Injektion eines Collagen-Fibrin-Gemisches verglichen. Nach 29 Monaten waren 12 von 15 Analfisteln (80%) aus der zweiten Gruppe und 7 von 13 (54%) in der ersten Gruppe geheilt. Postoperative Komplikationen im Sinne von Abszedierung oder Kontinenzstörungen wurden nicht beobachtet.

Von Rojanasakul et al. [226] wurde im Jahre 2007 die Ligatur des intersphinkteren Raumes als sog. LIFT-Verfahren („ligation of the intersphincteric fistula tract“) vorgestellt. Bei 18 Patienten mit tiefen transsphinkteren oder Hufeisenfisteln wird eine Rezidivrate von 5,6% ohne relevante Kontinenzstörungen beschrieben [227]. Zu ähnlichen Ergebnissen kommen Shawani et al. [250] bei einer Heilungsrate von 82%. Kontinenzstörungen wurden nicht beobachtet. Eine aktuellere Publikation [27] relativiert die Ergebnisse mit einer Erfolgsrate von 57% bei trans- und suprasphinkteren Fisteln (mittleres Follow-up 4,5 Mo). Kontinenzstörungen wurden auch hier nicht beobachtet. Eine weitere aktuelle Arbeit aus den USA [6] beschreibt eine Erfolgsrate von 68% bei transsphinkteren Fisteln bei einem kurzen medianen Follow-up von 6 Monaten. Die Autoren sahen keine Beeinflussung des Ergebnisses durch vorhergegangene Eingriffe wie Fadendrainage, Fistelplug oder Flap-Verfahren. Zu Kontinenzstörungen wird nicht Stellung genommen. Ein ähnliches Vorgehen wurde bereits 1993 von Matos et al. [171] vorgestellt. Bei einem heterogenen Patientengut (n=13) mit Rezidivfisteln wird die Möglichkeit der Schließmuskelschonung beschrieben. Heilungsraten werden leider nicht erwähnt. Eine Weiterentwicklung stellt das von Ellis [81] beschriebene BioLIFT-Verfahren dar. Nach Dissektion des intersphinkteren Raumes über eine perianale Inzision wird eine 4x7 cm große Biomembran (Surgisis Bidesign®) eingebracht. Bei 31 Patienten wird eine primäre Heilungsrate von 94% beschrieben.

**Fazit für die Praxis.** Alternative Verfahren wurden bis jetzt lediglich in Fallstudien publiziert.

- Evidenzlevel: 5
- Empfehlungsgrad: 0
- Konsensusstärke: Konsens

## Operative Therapie: Reviews

Die Literatur zur Behandlung der Analfisteln wurde in 6 Reviews aufgearbeitet. Im Jahr 1992 wird von Seow-Choen und Nicholls [247] eine Übersicht über Grundlagen, Klassifikationen und operative Therapie gegeben. Den größten Stellenwert bei der Behandlung der chronischen Analfisteln nehmen die Fadentechniken ein. Vor der Gefahr der Inkontinenz wird gewarnt. Der Artikel schließt mit der Forderung nach kontrollierten Studien.

Die nächsten Reviews erschienen erst mehr als 10 Jahre später. Holzheimer [124] berichtet über 64 Studien mit 35 verschiedenen Operationstechniken und schließt einen Vergleich damit aus. Er verweist auf die große Bedeutung der Erfahrung des Operateurs und der behandelnden Klinik, der Vorgeschichte des Patienten und der lokalen anatomischen Gegebenheiten. Deeba et al. [68] führten eine Literaturrecherche durch mit der Unterscheidung zwischen kryptoglandulären und Crohn-Fisteln. Die Empfehlungen sind allgemeiner Natur. Einen breiten Stellenwert nehmen der Fibrinkleber und der Fistelplug ein. Diese werden trotz fehlender randomisierter Studien als potenzielle Alternativen zu den herkömmlichen Verfahren hervorgehoben.

Im gleichen Jahr erschien das Review von Malik et al. [165]. Es werden 443 Studien zur operativen Therapie identifiziert, von denen 21 randomisierte Studien ausgewertet wurden. Von diesen behandelten lediglich 3 die Flap-Technik, weitere 3 den Fibrinkleber und 3 die Fistelspaltung. Die meisten dieser randomisierten Studien decken lediglich Teilaspekte der Fisteltherapie ab. Ein wirklicher Vergleich zwischen gültigen Therapieoptionen (z. B. Fistelspaltung vs. Flap-Technik, Faden vs. Flap-Technik) findet nicht statt.

Soltani et al. [256] untersuchen die Ergebnisse der Flap-Techniken bei kryptoglandulären und Crohn-Fisteln anhand von 35 ausgewählten Publikationen. Eine Differenzierung der verschiedenen Flap-Techniken findet nicht statt. Als Schlussfolgerung wird die niedrige Evidenz der

vorhandenen Daten konstatiert. Für die kryptoglandulären Fisteln wird eine durchschnittliche Heilungsrate von 80% bei einer Inkontinenzrate von 13% herausgearbeitet. Leider werden in diesem Review z. T. Studien mit sehr inhomogenen Patientengruppen berücksichtigt, die auch rektovaginale, pouchvaginale und rektourethrale Fisteln einschließen und nach Einzelanalyse auf weniger als 10 durchgeführte Eingriffe kommen. Ein allgemeines Review wurde 2010 von Rizzo et al. [223] vorgelegt. Die beschriebenen Therapieoptionen und ihre Bewertung decken sich weitgehend mit den in diesen Leitlinien vorgelegten Ergebnissen.

Eine Cochrane-Analyse wurde erstmals 2010 publiziert [130]. Sie kommt erwartungsgemäß zu ähnlichen Ergebnissen wie das Review von Malik. Es wurden 10 randomisierte Studien identifiziert, die verschiedene Therapieverfahren vergleichen. Diese Studien werden in den vorliegenden Leitlinien in den entsprechenden Kapiteln ausgewertet. Bezüglich der Rezidivrate wurden keine relevanten Unterschiede zwischen den Studien gefunden, während die Inkontinenzrate nach Fibrinkleberanwendung durch die fehlende Sphinkterdurchtrennung niedriger war. Die Plug-Technik wird als noch nicht ausreichend evaluiertes Verfahren behandelt, obwohl gerade hier randomisierte Studien vorliegen, welche die Überlegenheit der plastischen Verfahren in Bezug auf die Heilungsrate bei gleichzeitig höherer Inkontinenzrate beschreiben. Abschließend wird die schlechte Qualität der vorliegenden Studien beklagt und es werden bessere Studien gefordert.

In die ähnliche Richtung zielen auch die publizierten Leitlinien anderer Fachgesellschaften, wobei hier auch die jahrelangen, jedoch nicht publizierten Erfahrungen koloproktologischer Zentren einfließen. Im Jahre 2005 wurden Leitlinien der Amerikanischen Gesellschaft für Koloproktologie [303] vorgestellt. Danach dürfen oberflächliche Fisteln durch Spaltung behandelt werden (Evidenzlevel II, Empfehlungsgrad B). Für die Therapie hoher und komplexer Fisteln wurden verschiedene Optionen zugelassen: Fibrinkleber, plastische endorektale Rekonstruktion und Fadendrainage mit sekundärer Spaltung. Der Evidenzlevel die-

ser Verfahren liegt bei IV bei einem Empfehlungsgrad o.

Umfangreich ist die Aufarbeitung der Empfehlungen der britisch-irischen Gesellschaft für Koloproktologie aus dem Jahre 2007 [306]. Bezüglich der Diagnostik steht an erster Stelle die klinische und digitale Untersuchung, die bei komplexen Fisteln durch Endosonographie und Magnetresonanztomographie ergänzt werden kann. Bei der operativen Therapie wird eine größtmögliche Schonung des Sphinkters gefordert. Die Folgen einer Sphinkterdurchtrennung sind abhängig von Geschlecht, Lokalisation der Fisteln, vorhergehenden Eingriffen und begleitenden lokalen Erkrankungen (v. a. M. Crohn). Eine primäre Fistel-spaltung im Rahmen der Abszessoperation sollte nur bei klarem Nachweis einer oberflächlichen Fistel erfolgen. Eine sehr umfangreiche Aufarbeitung der Fadentechnik wird durchgeführt und dieses als Therapie der Wahl bei hohen Analfisteln dargestellt. Die Erfolgsraten der transanalen Flap-Techniken werden mit 70% angesetzt. Die Abhandlung erfolgt kurz und kursorisch. Fibrin- und Fistelplug werden ebenfalls vor dem Hintergrund der zu diesem Zeitpunkt vorliegenden Arbeiten diskutiert.

Diese Empfehlungen müssen jedoch unter Berücksichtigung der aktuellen Literatur revidiert werden. Gerade für die Fadentechniken wurden in Studien [28, 109] und Reviews [222] hohe Inkontinenzraten beschrieben. Aktuelle Ergebnisse zum Fibrinkleber bieten geringe Erfolgsraten. Die Heilungsrate nach Fistelplug sinkt mit Zunahme der Publikationen. Aktuelle Reviews stellen somit bei fehlenden validen Daten nur eine eingeschränkte Hilfe für die Erstellung von Therapierichtlinien dar.

## Perioperatives Management

Die postoperative Nachsorge nach Analschirurgie ist unproblematisch. Die äußere Wunde heilt sekundär und sollte regelmäßig durch Ausduschen gereinigt werden. Kontrovers wird die Vorbehandlung bei komplexen Analeingriffen diskutiert. Während in der Kolonchirurgie keine Vorteile für die präoperative Darmreinigung gesehen werden konnte [103],

wird bei komplexen Analeingriffen von den meisten Chirurgen eine präoperative Darmvorbereitung durchgeführt. Nessim et al. [188] vergleichen in einer randomisierten Studie flüssige Kost in Verbindung mit Motilitätshemmern (Loperamid) mit normaler Kost nach verschiedenen rekonstruktiven Analeingriffen. Bei gleichen klinischen und funktionellen Ergebnissen nach 13 Monaten verweisen sie auf die höheren Kosten für die Spezialkost. In einer prospektiv-randomisierten Studie konnten Joos et al. [134] im Vergleich zwischen parenteraler und enteraler Ernährung mittels voll resorbierbarer Kost Vorteile für die enterale Ernährung nachweisen. Bei beiden Methoden wird jedoch der frühe postoperative Stuhlabgang unterdrückt. Ziel aller Maßnahmen ist die normale Stuhlentleerung unter Vermeidung stärkeren Pressens mit Gefährdung der angelegten Nähte.

Auch der Stellenwert einer perioperativen Antibiotikatherapie ist bisher ungeklärt. Lediglich eine Studie randomisiert die Flap-Technik mit und ohne lokale Antibiose mit Gentamycin und kann keinen Vorteil für die Antibiotikatherapie nachweisen [108]. In zwei Studien wird das Rauchen als negativer Faktor für den Erfolg in der plastischen Fistelchirurgie herausgearbeitet [80, 319]. Zimmermann et al. [319] verweisen dabei auf eine Minderung der Schleimhautdurchblutung durch das Rauchen.

Eine Stomaanlage im Rahmen der Analfistelchirurgie ist nur selten erforderlich. Die Indikation besteht in erster Linie bei ausgeprägter Destruktion des Analkanals bei daraus resultierender Stuhlinkontinenz. In einer Zusammenstellung von 355 Patienten mit hohen trans- und suprasphinkteren Fisteln war lediglich bei 3 Patienten eine Stomaanlage erforderlich, wobei bei einem wegen einer persistierenden Fistel und Inkontinenz ein definitives Stoma angelegt wurde [193].

**Fazit für die Praxis.** Bei der Analfistel-spaltung oder Fadeneinlage ist keine spezielle Darmvorbereitung oder postoperative Behandlung erforderlich. Ob eine präoperative Darmreinigung und/oder die Verzögerung der Stuhlentleerung nach der Operation die Heilungsraten bei plastischen Therapieverfahren beeinflusst

sen können, ist derzeit ungeklärt. Gleiches gilt auch für den Stellenwert einer perioperativen Antibiotikatherapie. Eine Stomaanlage ist nur in Ausnahmefällen indiziert.

- Evidenzlevel: 5
- Empfehlungsgrad: o
- Konsensusstärke: Konsens

## Komplikationen

### Perioperative Komplikationen

Komplikationen nach Analfisteleingriffen unterscheiden sich grundsätzlich nicht von anderen Analeingriffen. Im unmittelbaren perioperativen Verlauf sind dabei die lokale Nachblutung, die in einigen Fällen operativ gestillt werden muss, und der Harnverhalt zu erwähnen. Dieser stellt keine prozedurspezifische Komplikation dar und tritt häufiger nach Hämorrhoidenoperationen auf. Risikofaktoren für den postoperativen Harnverhalt sind dabei insbesondere die unzureichende Schmerztherapie und die zu hohe intraoperative intravenöse Flüssigkeitszufuhr [274, 310]. Bei plastischen Fistelrekonstruktionen besteht die Gefahr der lokalen Infektion mit sekundärer Dehiszenz der angelegten Nähte. In den meisten Fällen ist die Nahtdehiszenz mit einer Persistenz der Fistel assoziiert.

### Kontinenzstörungen

Die Kontinenzstörung stellt, wie bereits im Vorhergehenden mehrfach ausgeführt, eine häufige Komplikation nach Analfisteloperationen dar und ist i. d. R. multifaktoriell bedingt, wobei Sphinkterläsionen im Vordergrund stehen [62]. Bereits die Exposition des Analkanals mittels Spreizer kann durch die Zerreißen von Schließmuskelanteilen Kontinenzveränderungen hervorrufen, wobei asymptotische Läsionen wesentlich häufiger als klinische Störungen beobachtet wurden [120, 123, 288]. Eine prospektiv-randomisierte Studie [318] vergleicht die Dilatation des Analkanals mittels Parks-Retractor und die Eventration des Anoderms mittels Scott-Retractor im Rahmen der Fisteloperation. Sie findet eine deutliche Reduktion des Inkontinenzscores nach Verwendung des Parks-Retrak-

tors, möglicherweise durch eine Internus-schädigung. Endosonographische Untersuchungen zeigen nach Analdilatation Internusläsionen bei 76% und Externusläsionen bei 24% der Untersuchten [258]. Nach plastischem Fistelverschluss wiesen 57% eine Internus- und 29% eine Externusläsion auf. Von den Patienten mit Externusläsionen bestand jedoch bei 62% keine Kontinenzstörung und nach reiner Internusläsion war bei 75% die Kontinenz regelrecht. Deutlich negativ wirkten sich wiederholte Analeingriffe aus: Nach zwei und mehr Eingriffen wurden Internusläsionen bei 74% und Externusläsionen bei 30% endosonographisch nachgewiesen; 26% der Untersuchten berichteten über Störungen der Kontinenz.

Manometrische Studien beobachten einen signifikanten Druckabfall nach Analfisteloperationen. Belliveau et al. [24] und Sainio et al. [232] beschreiben eine signifikante Erniedrigung der Manometriewerte nach Spaltung inter- und transsphinkterer Fisteln mit entsprechenden Kontinenzstörungen. Eine wichtige Rolle spielt hierbei auch die Verkürzung des Analkanals, die nach Spaltung transsphinkterer Fisteln ausgeprägter ist als bei intersphinkteren Fisteln. Die Bedeutung der Analkanallänge wird von Lunniss herausgearbeitet [163]. Eine neuere Studie von Gustafsson et al. [107] zeigt auch nach plastischen Operationsverfahren eine Minderung der Manometriewerte 3 und 12 Monate postoperativ.

Die Dicke des Externusanteils zwischen Fistel und Anoderm bei als transsphinkter klassifizierten Fisteln zeigt eine große Variationsbreite. Cavanaugh et al. [38] beobachteten, dass bei 70% von 62 untersuchten Patienten der Externusanteil unter 25% lag. Einen Anteil von 26–50% wurde bei 22%, einer von 51–75% bei 6% und letztlich ein Anteil von mehr als 75% lediglich bei 2% gesehen.

Die Korrelation zwischen durchtrenntem Sphinkteranteilen und Störungen der Kontinenz wird von Garcia-Aguilar et al. [90] untersucht. Nach Fistelspaltung ohne relevante Durchtrennung von Externusanteilen berichteten bereits 38% der Patienten (52 von 138) über Kontinenzstörungen. Dieser Anteil erhöhte sich erwartungsgemäß mit der Menge der durchtrennten Muskelmasse: <25%: 44% (17

von 39); 26–50%: 60% (18 von 30); 51–75%: 55% (6 von 11) und >75%: 75% (12 von 16). Auch die schrittweise Durchtrennung des Sphinkters mittels schneidendem Faden führt zu einer hohen Inkontinenzrate, wie Ritchie et al. [222] in einem Review herausarbeiten konnten.

Da die bewusste Durchtrennung von Muskelanteilen oft unverzichtbarer Bestandteil des operativen Vorgehens ist, stellen Analfisteloperationen eine häufige Ursache von Kontinenzstörungen dar. Daraus erklärt sich eine hohe Rate von Kontinenzstörungen zwischen 20 und 64% bei der Fistelspaltung. Bei den plastischen Verfahren findet sich ebenfalls eine weite Streubreite der Inkontinenzrate von 0–42%, ohne dass ein Unterschied zwischen den verschiedenen plastischen Verfahren (Mukosa-Submukosa-Flap, Rectal-Advancement-Flap und Anoderm-Flap) auszumachen ist [145]. Diese Daten sind zum einen auf die unterschiedliche Definition des Begriffs *Inkontinenz* durch die Untersucher als auch auf die Komplexität der Fisteln und Voroperationen mit bereits erfolgter Schließmuskeldurchtrennung zurückzuführen. Das Ausmaß der Kontinenzstörung steigt mit der Genauigkeit der klinischen Erfassung. So berichteten Cavanaugh et al. [38], die die Inkontinenz anhand eines Scores erfassten, mit 64% über die höchste Rate an Kontinenzstörungen nach Fistelspaltung.

Weitere aktuelle Arbeiten bestätigen die Veränderung der anorektalen Morphologie und Minderung der Kontinenz durch Eingriffe sowohl bei oberflächlichen [275] als auch bei hohen Analfisteln [225].

Durch die Komplexität des Krankheitsbildes sind oft wiederholte Eingriffe erforderlich, die jeweils mit Sphinkterschädigungen verbunden sein können. In der Studie von Zimmermann et al. [320] bestand bereits bei 52% der Patienten präoperativ eine Beeinträchtigung der Kontinenzleistung. Die hohe Variabilität der Inkontinenzraten in den verschiedenen Studien erklärt sich durch die Heterogenität der Patientenkollektive mit Einschluss verschiedener Fisteltypen (Typ II und III nach Parks, rektovaginale Fisteln), Fisteln bei chronisch-entzündlichen Darm-erkrankungen und unterschiedliche Zahlen an Voroperationen [145]. Weiterhin

sind bei der Auswertung der Arbeiten die höchst unterschiedlichen Nachuntersuchungsquoten zwischen 40 und 90% zu berücksichtigen [90, 115, 286]. Neben dem Fistelrezidiv mit der Notwendigkeit wiederholter Eingriffe beeinträchtigt insbesondere die Minderung der Kontinenzleistung die Zufriedenheit und Lebensqualität [92, 243].

Kontinenzstörungen können sich auch noch nach Jahren durch eine Summierung von Vorschäden und Alterungsvorgängen manifestieren. Dies ist insbesondere bei der Auswertung der Literatur zu berücksichtigen, da hier oft nur ein kurzes Follow-up beobachtet wird.

Risikofaktoren für eine Kontinenzstörung nach Fisteloperationen sind: weibliches Geschlecht, Alter >50 Jahre, hohe (trans- oder suprasphinktere) Analfisteln, Art und Anzahl der vorhergehenden Operationen [90]. Diese sollten bei der Wahl des Operationsverfahrens berücksichtigt werden. Das erhöhte Risiko bei Frauen erklärt sich neben möglichen geburtshilflichen Schädigungen aus der speziellen Sphinktermorphologie, nach welcher der weibliche Schließmuskel ventral schwächer ausgebildet ist als beim Mann [261, 297].

Neuere Verfahren wie die Applikation von Fibrinkleber weisen keine nennenswerte Beeinträchtigung der Stuhlkontinenz auf, soweit dies in den jeweiligen Auswertungen aufgeführt ist. Ähnliche Aussagen gelten für den Analfistelplug als neue *minimal-invasive* Methode ohne Durchtrennung von Schließmuskelanteilen [39, 132].

**Fazit für die Praxis.** Die wichtigste Komplikation nach Analfisteloperationen besteht in der Minderung der Stuhlkontinenzleistung. Die Anzahl der Patienten mit Kontinenzstörungen steigt mit dem Ausmaß der operativen Intervention, der Zahl der Voroperationen bzw. Vorschädigungen (Entbindung) und der Menge an durchtrennter Muskelmasse. Frauen und ältere Patienten weisen ein höheres Risiko auf. Vor diesem Hintergrund soll immer eine umfangreiche Patientenaufklärung erfolgen. Eine bestmögliche Schonung des Sphinkterapparats ist zu fordern, wobei bei wiederholtem Rezidiv die Option der definitiven Heilung gegen die

mögliche Minderung der Kontinenzleistung abzuwägen ist.

- Evidenzlevel: 1c
- Empfehlungsgrad: A
- Konsensusstärke: starker Konsens

## Maligne Entartung

Malignome auf dem Boden einer Analfistel sind sehr selten. Demzufolge wird die Indikation zu einer routinemäßigen Untersuchung des Resektats unterschiedlich gesehen [170, 304]. Andererseits wird die maligne Entartung von perinealen Fisteln in der Literatur in vielen Fallbeispielen beschrieben [84, 200, 254, 308]. Gaertner et al. [87] berichten über 14 Patienten. Die Dauer der Anamnese umfasste den Zeitraum von weniger als einem Jahr bis zu 60 Jahren. Überwiegend handelte es sich um komplexe transsphinktere oder rektovaginale Fisteln, die alle bereits voroperiert worden waren. In weniger als der Hälfte der Patienten war der Malignitätsverdacht im Rahmen der klinischen Untersuchung aufgefallen. Bei nahezu allen dokumentierten Adenokarzinomen lag ein lokal fortgeschrittenes Tumorstadium vor. Durch eine abdominoperineale Resektion, ggf. in Kombination mit einer neoadjuvanten Radiochemotherapie konnten 10 von 14 Patienten geheilt werden. Als Sonderfall beschreiben Rollinson et al. [228] die Metastase eines Sigmakarzinoms in einer perinealen Fistel.

**Fazit für die Praxis.** Die Entstehung eines Malignoms in einer chronischen Analfistel ist selten, aber möglich. Aus diesem Grunde ist eine histologische Untersuchung des Resektats zu empfehlen.

- Evidenzlevel: 5
- Empfehlungsgrad: 0
- Konsensus: starker Konsens

## Zusammenfassung

### Evidenzbasierte Behandlung der kryptoglandulären Analfistel

1. Kryptoglanduläre Analfisteln sind eine relativ häufige Erkrankung mit einem Häufigkeitsgipfel bei jungen männlichen Erwachsenen.

2. Die Klassifikation der Analfisteln orientiert sich nach der Beziehung des Fistelgangs zum Schließmuskel (Typ I–III nach Parks). Die von Parks beschriebenen Typ-IV-Fisteln sowie die subanodermal verlaufenden Fisteln sind i. d. R. nicht kryptoglandulärer Genese.
3. In der Diagnostik sind die Anamnese und die klinische Untersuchung für die Operationsindikation als ausreichend anzusehen. Zusätzlich soll intraoperativ eine Sondierung und/oder Anfärbung des Fistelgangs erfolgen. Endosonographie und MRT sind in ihrer Aussage weitgehend gleichwertig und bei komplexen bzw. klinisch nicht sicher zu klassifizierenden Fisteln sowie bei Abszessen als ergänzende Untersuchung einzusetzen. (*Evidenzlevel 1a, Empfehlungsgrad A*)
4. Die Therapie der Analfistel ist prinzipiell eine operative. Es stehen 4 Verfahren zur Verfügung:
  - a) Fistelspaltung,
  - b) Fadendrainage,
  - c) plastische Rekonstruktion mit Sphinkternaht, d) Okklusion mit Biomaterialien.
5. Eine Spaltung sollte nur bei oberflächlichen Fisteln erfolgen. Die Gefahr der postoperativen Kontinenzstörung steigt mit der Menge des durchtrennten Sphinkteranteils. (*Evidenzlevel 2b; Empfehlungsgrad B*)
6. Bei allen hohen Analfisteln soll ein Schließmuskel schonendes Verfahren zur Anwendung kommen. Die Ergebnisse der verschiedenen Techniken zur plastischen Rekonstruktion sind weitgehend identisch. Für die Okklusion durch Biomaterialien ist insgesamt eine geringere Heilungsrate zu konstatieren. (*Evidenzlevel 1b; Empfehlungsgrad A*)
7. Jede Behandlung einer Analfistel ist grundsätzlich mit dem Risiko einer Kontinenzminderung verbunden. Neben der bewussten Durchtrennung von Schließmuskelanteilen spielen hier auch Vorschäden, Voroperationen und weitere Faktoren (Alter, Geschlecht u. a.) eine Rolle. Ein hohes Risiko einer Kontinenzstörung besteht nach Spaltung hoher Analfisteln. Die geringere Heilungsrate der Ver-

fahren mit Okklusion des Fistelkanals ist mit einer geringeren Inkontinenzrate vergesellschaftet.  
(Evidenzlevel 1c; Empfehlungsg Grad A)

## Nationale Gutachter der Leitlinie

**Dr. J. Jongen** (Kiel)

**Dr. F. Raulf** (Münster)

## Kompletter Leitlinientext

Online unter <http://www.awmf.org/leitlinien/detail/ll/088-003.html>

## Korrespondenzadresse

**Dr. A. Ommer**

End- und Dickdarmpraxis Essen  
Rüttscheider Str. 66, 45130 Essen  
aommer@online.de

**Interessenkonflikt.** Der korrespondierende Autor gibt an, dass kein Interessenkonflikt mit den in der Leitlinie erwähnten Firmen und Produkten besteht. Eine ausführliche Liste von möglichen Interessenkonflikten findet sich im Internet unter <http://www.awmf.org/leitlinien/detail/ll/088-003.html>.

## Literatur

1. Abbas MA, Lemus-Rangel R, Hamadani A (2008) Long-term outcome of endorectal advancement flap for complex anorectal fistulae. *Am Surg* 74:921–924
2. Abbas MA, Tejirian T (2008) Biogluce for the treatment of anal fistula is associated with acute anal sepsis. *Dis Colon Rectum* 51:1155, author reply 1156
3. Abcarian H, Dodi G, Girona J et al (1987) Fistula-in-ano. *Int J Colorectal Dis* 2:51–71
4. Abel ME, Chiu YS, Russell TR, Volpe PA (1993) Autologous fibrin glue in the treatment of rectovaginal and complex fistulas. *Dis Colon Rectum* 36:447–449
5. Abeyasuriya V, Salgado LS, Samarasekera DN (2010) The distribution of the anal glands and the variable regional occurrence of fistula-in-ano: is there a relationship? *Tech Coloproctol* 14:317–321
6. Aboulian A, Kaji AH, Kumar RR (2011) Early Result of Ligation of the Intersphincteric Fistula Tract for Fistula-in-Ano. *Dis Colon Rectum* 54:289–292
7. Ackermann C, Tondelli P, Herzog U (1994) Sphinkterschonende Operation der transsphincteren Analfistel. *Schweiz Med Wochenschr* 124:1253–1256
8. Adamina M, Hoch JS, Burnstein MJ (2010) To plug or not to plug: a cost-effectiveness analysis for complex anal fistula. *Surgery* 147:72–78
9. Adams T, Yang J, Kondylis LA, Kondylis PD (2008) Long-term outlook after successful fibrin glue ablation of cryptoglandular transsphincteric fistula-in-ano. *Dis Colon Rectum* 51:1488–1490
10. Aguilar PS, Plasencia G, Hardy TG Jr, Hartmann RF, Stewart WR (1985) Mucosal advancement in the treatment of anal fistula. *Dis Colon Rectum* 28:496–498
11. Aitola P, Hiltunen KM, Matikainen M (1999) Fibrin glue in perianal fistulas—a pilot study. *Ann Chir Gynaecol Suppl* 88:136–138
12. Akovbiantz A, Arma S, Hegglin J (1968) Kontinenz nach Sphinkterspaltung bei Analfissuren und Analfisteln. *Helv Chir Acta* 35:260–265
13. Alexander SM, Mitalas LE, Gosselink MP, Oom DM, Zimmerman DD, Schouten WR (2008) Obliteration of the fistulous tract with BioGlue(R) adversely affects the outcome of transanal advancement flap repair. *Tech Coloproctol* 12:225–228
14. Altomare DF, Greco VJ, Tricomi N et al (2009) Seton or glue for trans-sphincteric anal fistulae. A prospective randomised cross-over clinical trial. *Colorectal Dis* published online
15. Amin SN, Tierney GM, Lund JN, Armitage NC (2003) V-Y advancement flap for treatment of fistula-in-ano. *Dis Colon Rectum* 46:540–543
16. Athanasiadis S, Girona J (1983) Neue Behandlungsmethoden der perinealen Fisteln bei Morbus Crohn. *Langenbecks Arch Chir* 360:119–132
17. Athanasiadis S, Köhler A, Nafe M (1994) Treatment of high anal fistulae by primary occlusion of the internal ostium, drainage of the intersphincteric space, and mucosal advancement flap. *Int J Colorectal Dis* 9:153–157
18. Athanasiadis S, Nafe M, Köhler A (1995) Transanaler rektaler Verschiebelappen (rectal advancement flap) versus Mucosaflap mit Internusnaht im Management komplizierter Fisteln des Anorectums. *Langenbecks Arch Chir* 380:31–36
19. Athanasiadis S, Helmes C, Yazigi R, Köhler A (2004) The direct closure of the internal fistula opening without advancement flap for trans-sphincteric fistulas-in-ano. *Dis Colon Rectum* 47:1174–1180
20. Barillari P, Basso L, Larcinese A, Gozzo P, Indinmeo M (2006) Cyanoacrylate glue in the treatment of ano-rectal fistulas. *Int J Colorectal Dis* 21:791–794
21. Barker JA, Conway AM, Hill J (2011) Supralelevator fistula-in-ano in tuberculosis. *Colorectal Dis* 13:210–214
22. Becker A, Koltun L, Sayfan J (2006) Simple clinical examination predicts complexity of perianal fistula. *Colorectal Dis* 8:601–604
23. Beets-Tan RG, Beets GL, Hoop AG van der, Kessels AG, Vliegen RF, Baeten CG, Engelshoven JM van (2001) Preoperative MR imaging of anal fistulas: Does it really help the surgeon? *Radiology* 218:75–84
24. Belliveau P, Thomson JP, Parks AG (1983) Fistula-in-ano. A manometric study. *Dis Colon Rectum* 26:152–154
25. Belmonte Montes C, Ruiz Galindo GH, Montes Villalobos JL, Decanini Teran C (1999) Fistulotomy vs fistulectomy. Ultrasonographic evaluation of lesion of the anal sphincter function. *Rev Gastroenterol Mex* 64:167–170
26. Beynon J, Carr N (1988) Master John of Arderne—surgeon of Newark. *J R Soc Med* 81:43–44
27. Bleier JI, Moloo H, Goldberg SM (2010) Ligation of the intersphincteric fistula tract: an effective new technique for complex fistulas. *Dis Colon Rectum* 53:43–46
28. Bokhari S, Lindsey I (2010) Incontinence following sphincter division for treatment of anal fistula. *Colorectal Dis* 12:e135–e139
29. Browder LK, Sweet S, Kaiser AM (2009) Modified Hanley procedure for management of complex horseshoe fistulae. *Tech Coloproctol* 13:301–306
30. Brühl W, Neundorff G, Krause H, Roschke W (1986) Das perineale Fistelleiden Teil B: Die langzeitige Fadendrainage. *Coloproctology* 3:175–181
31. Buchanan G, Halligan S, Williams A, Cohen CR, Tarroni D, Phillips RK, Bartram CI (2002) Effect of MRI on clinical outcome of recurrent fistula-in-ano. *Lancet* 360:1661–1662
32. Buchanan GN, Bartram CI, Phillips RK et al (2003) Efficacy of fibrin sealant in the management of complex anal fistula: a prospective trial. *Dis Colon Rectum* 46:1167–1174
33. Buchanan GN, Halligan S, Bartram CI, Williams AB, Tarroni D, Cohen CR (2004) Clinical examination, endosonography, and MR imaging in preoperative assessment of fistula in ano: comparison with outcome-based reference standard. *Radiology* 233:674–681
34. Buchanan GN, Owen HA, Torkington J, Lunniss PJ, Nicholls RJ, Cohen CR (2004) Long-term outcome following loose-seton technique for external sphincter preservation in complex anal fistula. *Br J Surg* 91:476–480
35. Buchanan GN, Bartram CI, Williams AB, Halligan S, Cohen CR (2005) Value of hydrogen peroxide enhancement of three-dimensional endoanal ultrasound in fistula-in-ano. *Dis Colon Rectum* 48:141–147
36. Buchanan GN, Sibbons P, Osborn M, Bartram CI, Ansari T, Halligan S, Cohen CR (2005) Pilot study: fibrin sealant in anal fistula model. *Dis Colon Rectum* 48:532–539
37. Bussen D, Sailer M, Wening S, Fuchs KH, Thiede A (2004) Wertigkeit der analen Endosonographie in der Diagnostik anorektaler Fisteln. *Zentralbl Chir* 129:404–407
38. Cavanaugh M, Hyman N, Osler T (2002) Fecal incontinence severity index after fistulotomy: a predictor of quality of life. *Dis Colon Rectum* 45:349–353
39. Champagne BJ, O'Connor LM, Ferguson M, Oranjo GR, Schertzer ME, Armstrong DN (2006) Efficacy of anal fistula plug in closure of cryptoglandular fistulas: long-term follow-up. *Dis Colon Rectum* 49:1817–1821
40. Chan KM, Lau CW, Lai KK, Auyeung MC, Ho LS, Luk HT, Lo KH (2002) Preliminary results of using a commercial fibrin sealant in the treatment of fistula-in-ano. *J R Coll Surg Edinb* 47:407–410
41. Chang SC, Lin JK (2003) Change in anal continence after surgery for intersphincteric anal fistula: a functional and manometric study. *Int J Colorectal Dis* 18:111–115
42. Chapple KS, Spencer JA, Windsor AC, Wilson D, Ward J, Ambrose NS (2000) Prognostic value of magnetic resonance imaging in the management of fistula-in-ano. *Dis Colon Rectum* 43:511–516
43. Choen S, Burnett S, Bartram CI, Nicholls RJ (1991) Comparison between anal endosonography and digital examination in the evaluation of anal fistulae. *Br J Surg* 78:445–447
44. Choi D, Sung Kim H, Seo H, Oh N (2010) Patient-performed seton irrigation for the treatment of deep horseshoe fistula. *Dis Colon Rectum* 53:812–816
45. Christensen A, Nilas L, Christiansen J (1986) Treatment of transsphincteric anal fistulas by the seton technique. *Dis Colon Rectum* 29:454–455
46. Christiansen J, Ronholt C (1995) Treatment of recurrent high anal fistula by total excision and primary sphincter reconstruction. *Int J Colorectal Dis* 10:207–209

47. Christoforidis D, Etzioni DA, Goldberg SM, Madoff RD, Mellgren A (2008) Treatment of complex anal fistulas with the collagen fistula plug. *Dis Colon Rectum* 51:1482–1487
48. Christoforidis D, Pieh MC, Madoff RD, Mellgren AF (2009) Treatment of transsphincteric anal fistulas by endorectal advancement flap or collagen fistula plug: a comparative study. *Dis Colon Rectum* 52:18–22
49. Christoforidis D (2010) Who benefits from Anal Fistula Plug. *Dis Colon Rectum* 53:1105–1106
50. Chuang-Wei C, Chang-Chieh W, Cheng-Wen H, Tsai-Yu L, Chun-Che F, Shu-Wen J (2008) Cutting seton for complex anal fistulas. *Surgeon* 6:185–188
51. Chung W, Kazemi P, Ko D, Sun C, Brown CJ, Raval M, Phang T (2009) Anal fistula plug and fibrin glue versus conventional treatment in repair of complex anal fistulas. *Am J Surg* 197:604–608
52. Cintron JR, Park JJ, Orsay CP, Pearl RK, Nelson RL, Abcarian H (1999) Repair of fistulas-in-ano using autologous fibrin tissue adhesive. *Dis Colon Rectum* 42:607–613
53. Cintron JR, Park JJ, Orsay CP (2000) Repair of fistulas-in-ano using fibrin adhesive: long-term follow-up. *Dis Colon Rectum* 43:944–949; discussion 949–950
54. Cirocchi R, Farinella E, La Mura F et al (2009) Fibrin glue in the treatment of anal fistula: a systematic review. *Ann Surg Innov Res* 3:12
55. Cirocco WC, Reilly JC (1992) Challenging the predictive accuracy of Goodsall's rule for anal fistulas. *Dis Colon Rectum* 35:537–542
56. Conole FD (1967) The significance of the anal gland in the pathogenesis of anorectal abscess and fistula. *Am J Proctol* 18:232–238
57. Coremans G, Dockx S, Wyndaele J, Hendrickx A (2003) Do anal fistulas in Crohn's disease behave differently and defy Goodsall's rule more frequently than fistulas that are cryptoglandular in origin? *Am J Gastroenterol* 98:2732–2735
58. Corman ML (2008) The Surgisis AFP anal fistula plug: report of a consensus conference. *Colorectal Dis* 10:17–20
59. Cosman BC (1998) All's Well That Ends Well: Shakespeare's treatment of anal fistula. *Dis Colon Rectum* 41:914–924
60. Culp CE (1984) Use of Penrose drains to treat certain anal fistulas: a primary operative seton. *Mayo Clin Proc* 59:613–617
61. D'Agostino G, D'Aloisio G, Ricci A, Garavoglia M (2000) Treatment of complex anal and rectovaginal fistulas using the endorectal mucosal flap technique. *Minerva Chir* 55:465–469
62. Daniel F, Thomas C, Etienney I, Atienza P (2006) Fistula in ano surgery has no impact on pudendal nerve terminal motor latency. *Int J Colorectal Dis* 21:444–447
63. de la Portilla F de, Rada R, Leon E, Cisneros N, Maldonado VH, Espinosa E (2007) Evaluation of the use of BioGlue in the treatment of high anal fistulas: preliminary results of a pilot study. *Dis Colon Rectum* 50:218–222
64. de la Portilla F de (2008) Evaluation of the use of BioGlue in the treatment of high anal fistulas: preliminary results of a pilot study: The Author Replies. *Dis Colon Rectum* 51:1156
65. de la Portilla F de (2009) Evaluation of the use of BioGlue in the treatment of high anal fistulas: preliminary results of a pilot study: The Author Replies. *Dis Colon Rectum* 52:755
66. de la Portilla F de, Rada R, Vega J, Cisneros N, Maldonado VH (2010) Maldonado-Gil Long-term Results Change Conclusions on BioGlue in the treatment of high anal fistulas. *Dis Colon Rectum* 53:1220–1221
67. de Parades V, Far HS, Etienney I, Zeitoun JD, Atienza P, Bauer P (2010) Seton drainage and fibrin glue injection for complex anal fistulas. *Colorectal Dis* 12:459–463
68. Deeba S, Aziz O, Sains PS, Darzi A (2008) Fistula-in-ano: advances in treatment. *Am J Surg* 196:95–99
69. Deshpande PJ, Sharma KR (1973) Treatment of fistula-in-ano by a new technique. Review and follow-up of 200 cases. *Am J Proctol* 24:49–60
70. Deshpande PJ, Sharma KR (1976) Successful non-operative treatment of high rectal fistula. *Am J Proctol* 27:39–47
71. Dindo D, Weishaupt D, Lehmann K, Hetzer FH, Clavien PA, Hahnloser D (2008) Clinical and morphologic correlation after stapled transanal rectal resection for obstructed defecation syndrome. *Dis Colon Rectum* 51:1768–1774
72. Dixon M, Root J, Grant S, Stamos MJ (2004) Endorectal flap advancement repair is an effective treatment for selected patients with anorectal fistulas. *Am Surg* 70:925–927
73. Dubsy PC, Stift A, Friedl J, Teleky B, Herbst F (2008) Endorectal advancement flaps in the treatment of high anal fistula of cryptoglandular origin: full-thickness vs. mucosal-rectum flaps. *Dis Colon Rectum* 51:852–857
74. Durgun V, Perek A, Kapan M, Kapan S, Perek S (2002) Partial fistulotomy and modified cutting seton procedure in the treatment of high extrasphincteric perianal fistulae. *Dig Surg* 19:56–58
75. Dziki A, Bartos M (1998) Seton treatment of anal fistula: experience with a new modification. *Eur J Surg Oncol* 164:543–548
76. Eisenhammer S (1956) The internal anal sphincter and the anorectal abscess Surgery. *Obstet Gynecol* 501–506
77. Eitan A, Koliada M, Bickel A (2009) The use of the loose seton technique as a definitive treatment for recurrent and persistent high trans-sphincteric anal fistulas: a long-term outcome. *J Gastrointest Surg* 13:1116–1119
78. Ellis CN, Clark S (2006) Fibrin glue as an adjunct to flap repair of anal fistulas: a randomized, controlled study. *Dis Colon Rectum* 49:1736–1740
79. Ellis CN (2007) Bioprosthetic plugs for complex anal fistulas: an early experience. *J Surg Educ* 64:36–40
80. Ellis CN, Clark S (2007) Effect of tobacco smoking on advancement flap repair of complex anal fistulas. *Dis Colon Rectum* 50:459–463
81. Ellis CN (2010) Outcomes With the Use of Bioprosthetic Grafts to Reinforce the Ligation of the Intersphincteric Fistula Tract (BioLIFT Procedure) for the Management of Complex Anal Fistulas. *Dis Colon Rectum* 53:1361–1364
82. Ellis CN, Rostas JW, Greiner FG (2010) Long-term outcomes with the use of bioprosthetic plugs for the management of complex anal fistulas. *Dis Colon Rectum* 53:798–802
83. Elting AWX (1912) The Treatment of Fistula in Ano: With Especial Reference to the Whitehead Operation. *Ann Surg* 56:744–752
84. Erhan Y, Sakarya A, Aydede H, Demir A, Seyhan A, Atici E (2003) A case of large mucinous adenocarcinoma arising in a long-standing fistula-in-ano. *Dig Surg* 20:69–71
85. Fasth SB, Nordgren S, Hulten L (1990) Clinical course and management of suprasphincteric and extrasphincteric fistula-in-ano. *Acta Chir Scand* 156:397–402
86. Filingeri V, Gravante G, Baldessari E, Casciani CU (2004) Radiofrequency fistulectomy vs. diathermic fistulotomy for submucosal fistulas: a randomized trial. *Eur Rev Med Pharmacol Sci* 8:111–116
87. Gaertner WB, Hagerman GF, Finne CO, Alavi K, Jessurun J, Rothenberger DA, Madoff RD (2008) Fistula-associated anal adenocarcinoma: good results with aggressive therapy. *Dis Colon Rectum* 51:1061–1067
88. Galis-Rozen E, Tulchinsky H, Rosen A et al (2010) Long-term outcome of loose seton for complex anal fistula: a two-centre study of patients with and without Crohn's disease. *Colorectal Dis* 12:358–362
89. García Olmo D, Vazquez Aragon P, Lopez Fando J (1994) Multiple setons in the treatment of high perianal fistula. *Br J Surg* 81:136–137
90. Garcia-Aguilar J, Belmonte C, Wong WD, Goldberg SM, Madoff RD (1996) Anal fistula surgery. Factors associated with recurrence and incontinence. *Dis Colon Rectum* 39:723–729
91. Garcia-Aguilar J, Belmonte C, Wong DW, Goldberg SM, Madoff RD (1998) Cutting seton versus two-stage seton fistulotomy in the surgical management of high anal fistula. *Br J Surg* 85:243–245
92. Garcia-Aguilar J, Davey CS, Le CT, Lowry AC, Rothenberger DA (2000) Patient satisfaction after surgical treatment for fistula-in-ano. *Dis Colon Rectum* 43:1206–1212
93. Garcia-Olmo D, Herreros D, Pascual I et al (2009) Expanded adipose-derived stem cells for the treatment of complex perianal fistula: a phase II clinical trial. *Dis Colon Rectum* 52:79–86
94. Garg P (2009) To determine the efficacy of anal fistula plug in the treatment of high fistula-in-ano: an initial experience. *Colorectal Dis* 11:588–591
95. Garg P, Song J, Bhatia A, Kalia H, Menon GR (2009) The efficacy of Anal Fistula Plug in Fistula-in-ano: A systematic review. *Colorectal Dis*, published online
96. Gemesnjager E (1996) Results with a new therapy concept in anal fistula: suture of the anal sphincter. *Schweiz Med Wochenschr* 126:2021–2025
97. Gisbertz SS, Sosef MN, Festen S, Gerhards MF (2005) Treatment of fistulas in ano with fibrin glue. *Dig Surg* 22:91–94
98. Golub RW, Wise WE Jr, Kerner BA, Khanduja KS, Aguilar PS (1997) Endorectal mucosal advancement flap: the preferred method for complex cryptoglandular fistula-in-ano. *J Gastrointest Surg* 1:487–491
99. Gonzalez-Ruiz C, Kaiser AM, Vukasin P, Beart RW Jr, Ortega AE (2006) Intraoperative physical diagnosis in the management of anal fistula. *Am Surg* 72:11–15
100. Graf W, Pahlman L, Ejerblad S (1995) Functional results after seton treatment of high trans-sphincteric anal fistulas. *Eur J Surg Oncol* 161:289–291
101. Gravante G, Giordano P (2008) The role of three-dimensional endoluminal ultrasound imaging in the evaluation of anorectal diseases: a review. *Surg Endosc* 22:1570–1578

102. Greenberg R, Werbin N, Skornik Y, Kaplan O (2002) Repair of anorectal fistulas using fibrin glue tissue adhesive—preliminary experience in 15 patients. *Harefuah* 141:1021–1024, 1091
103. Guenaga KF, Matos D, Castro AA, Atallah AN, Wille-Jorgensen P (2003) Mechanical bowel preparation for elective colorectal surgery. *Cochrane Database Syst Rev* CD001544
104. Gupta PJ (2003) Radiosurgical fistulotomy; an alternative to conventional procedure in fistula in ano. *Curr Surg* 60:524–528
105. Gurer A, Ozlem N, Gokakin AK, Ozdogan M, Kulacoglu H, Aydin R (2007) A novel material in seton treatment of fistula-in-ano. *Am J Surg* 193:794–796
106. Gustafsson UM, Kahvecioglu B, Astrom G, Ahlstrom H, Graf W (2001) Endoanal ultrasound or magnetic resonance imaging for preoperative assessment of anal fistula: a comparative study. *Colorectal Dis* 3:189–197
107. Gustafsson UM, Graf W (2002) Excision of anal fistula with closure of the internal opening: functional and manometric results. *Dis Colon Rectum* 45:1672–1678
108. Gustafsson UM, Graf W (2006) Randomized clinical trial of local gentamicin-collagen treatment in advancement flap repair for anal fistula. *Br J Surg* 93:1202–1207
109. Hämäläinen KP, Sainio AP (1997) Cutting seton for anal fistulas: high risk of minor control defects. *Dis Colon Rectum* 40:1443–1446; discussion 1447
110. Hamel CT, Marti WR, Oertli D (2004) Simplified placement and management of cutting setons in the treatment of transsphincteric anal fistula: technical note. *Int J Colorectal Dis* 19:354–356; discussion 357–358
111. Hammond TM, Grahn MF, Lunniss PJ (2004) Fibrin glue in the management of anal fistulae. *Colorectal Dis* 6:308–319
112. Hammond TM, Knowles CH, Porrett T, Lunniss PJ (2006) The Snug Seton: short and medium term results of slow fistulotomy for idiopathic anal fistulae. *Colorectal Dis* 8:328–337
113. Hammond TM, Porrett TR, Scott M, Williams NS, Lunniss PJ (2009) Management of idiopathic anal fistula using cross-linked collagen: a prospective phase 1 study. *Colorectal Dis*, published online
114. Hanley PH (1978) Rubber band seton in the management of abscess-anal fistula. *Ann Surg* 187:435–437
115. Hasse C, Brune M, Bachmann S, Lorenz W, Rothmund M, Sitter H (2004) Laterale, partielle Sphinkteromyotomie zur Therapie der chronischen Analfissur – Langzeitergebnisse einer epidemiologischen Kohortenstudie. *Chirurg* 75:160–167
116. Held D, Khubchandani I, Sheets J, Stasik J, Rosen L, Riether R (1986) Management of anorectal horseshoe abscess and fistula. *Dis Colon Rectum* 29:793–797
117. Herman G, Desfosses L (1880) Sur la musquese de la region cloacale du rectum. *Comptes rend Acad des Sci* 90:1301–1302
118. Himpsom RC, Cohen CR, Sibbons P, Phillips RK (2009) An experimentally successful new sphincter-conserving treatment for anal fistula. *Dis Colon Rectum* 52:602–608
119. Hjortrup A, Moesgaard F, Kjaergard J (1991) Fibrin adhesive in the treatment of perineal fistulas. *Dis Colon Rectum* 34:752–754
120. Ho KS, Tsang C, Seow-Choen F, Ho YH, Tang CL, Heah SM, Eu KW (2001) Prospective randomised trial comparing ayurvedic cutting seton and fistulotomy for low fistula-in-ano. *Tech Coloproctol* 5:137–141
121. Ho KS, Ho YH (2005) Controlled, randomized trial of island flap anoplasty for treatment of transsphincteric fistula-in-ano: early results. *Tech Coloproctol* 9:166–168
122. Ho YH, Tan M, Leong AF, Seow-Choen F (1998) Marsupialization of fistulotomy wounds improves healing: a randomized controlled trial. *Br J Surg* 85:105–107
123. Ho YH, Tsang C, Tang CL, Nyam D, Eu KW, Seow-Choen F (2000) Anal sphincter injuries from stapling instruments introduced transanally: randomized, controlled study with endoanal ultrasound and anorectal manometry. *Dis Colon Rectum* 43:169–173
124. Holzheimer RG, Siebeck M (2006) Treatment procedures for anal fistulous cryptoglandular abscess—how to get the best results. *Eur J Med Res* 11:501–515
125. Hongo Y, Kurokawa A, Nishi Y (1997) Open coring-out (function-preserving) technique for low fistulas. *Dis Colon Rectum* 40:5:104–106
126. Hori M, Oto A, Orrin S, Suzuki K, Baron RL (2009) Diffusion-weighted MRI: a new tool for the diagnosis of fistula in ano. *J Magn Reson Imaging* 30:1021–1026
127. Hossack T, Solomon MJ, Young JM (2005) Anocutaneous flap repair for complex and recurrent supra-sphincteric anal fistula. *Colorectal Dis* 7:187–192
128. Isbister WH, Al Sanea N (2001) The cutting seton: an experience at King Faisal Specialist Hospital. *Dis Colon Rectum* 44:722–727
129. Iwadare J, Sumikoshi Y, Sahara R (1997) Muscle-filling procedure for transsphincteric fistulas. *Dis Colon Rectum* 40:5:102–103
130. Jacob TJ, Keighley MR, Perakath B (2010) Surgical intervention for chronic anorectal fistula (Review). *Cochrane Database Syst Rev* CD006319
131. Jain SK, Kaza RCM, Pawhwa M, Bansal S (2008) Role of cyanoacrylate in the management of low fistula in ano: a prospective study. *Int J Colorectal Dis* 23:255–358
132. Johnson EK, Gaw JU, Armstrong DN (2006) Efficacy of anal fistula plug vs. fibrin glue in closure of anorectal fistulas. *Dis Colon Rectum* 49:371–376
133. Jones IT, Fazio VW, Jagelman DG (1987) The use of transanal rectal advancement flaps in the management of fistulas involving the anorectum. *Dis Colon Rectum* 30:919–923
134. Joos AK, Palma P, Jonescheit JO, Hasenberg T, Herold A (2008) Enteral vs parenteral nutrition in reconstructive anal surgery—a prospective-randomized trial. *Colorectal Dis* 10:605–609
135. Joos AK, Bussen D, Herold A (2009) Abszess, Analfistel, Analfissur Allgemein- und Viszeralchirurgie up2date online first
136. Jordan J, Roig JV, Garcia-Armengol J, Garcia-Grañero E, Solana A, Lledo S (2010) Risk factors for recurrence and incontinence after anal fistula surgery. *Colorectal Dis* 12:254–260
137. Joy HA, Williams JG (2002) The outcome of surgery for complex anal fistula. *Colorectal Dis* 4:254–261
138. Jun SH, Choi GS (1999) Anocutaneous advancement flap closure of high anal fistulas. *Br J Surg* 86:490–492
139. Jurczak F, Laridon JY, Raffaitin P, Pousset JP (2004) Biological fibrin used in anal fistulas: 31 patients. *Ann Chir* 129:286–289
140. Kennedy HL, Zegarra JP (1990) Fistulotomy without external sphincter division for high anal fistulae. *Br J Surg* 77:898–901
141. Kim Y, Park YJ (2009) Three-dimensional endoanal ultrasonographic assessment of an anal fistula with and without H(2)O(2) enhancement. *World J Gastroenterol* 15:4810–4815
142. Kleinübing H Jr, Jannini JF, Campos AC, Pinho M, Ferreira LC (2007) The role of transperineal ultrasonography in the assessment of the internal opening of cryptogenic anal fistula. *Tech Coloproctol* 11:327–331
143. Kodner IJ, Mazor A, Shemesh EI, Fry RD, Fleshman JW, Birnbaum EH (1993) Endorectal advancement flap repair of rectovaginal and other complicated anorectal fistulas. *Surgery* 114:682–689; discussion 689–690
144. Köhler A, Athanasiadis S (1996) Die anodermale Verschiebelappenplastik als alternative Behandlungsmethode zu den endorektalen Verschlusstechniken bei der Therapie hoher Analfisteln. Eine prospektive Studie bei 31 Patienten. *Chirurg* 67:1244–1250
145. Köhler A, Athanasiadis S, Psarakis E (1997) Die Analfistel – Ein Plädoyer für die kontinente Fistulektomie. *Coloproctology* 19:186–203
146. Köhler A, Athanasiadis S, Psarakis E, Ommer A (1999) Vorgehen bei primär nicht klassifizierbaren Analfisteln. *Chirurg* 70:578–581
147. Köhler A, Risse-Schaaf A, Athanasiadis S (2004) Treatment for horseshoe fistulas-in-ano with primary closure of the internal fistula opening: a clinical and manometric study. *Dis Colon Rectum* 47:1874–1882
148. Kraemer M, Picke D (2011) Fistelspaltung und primäre Sphinkterrekonstruktion zur Behandlung von Analfisteln *Coloproctology* 33:104–108
149. Kügler S (1966) Die Kontinenz nach Spaltung anorektaler Fisteln. *Chirurg* 37:64–66
150. Kuijpers HC, Schulpen T (1985) Fistulography for fistula-in-ano. Is it useful? *Dis Colon Rectum* 28:103–104
151. Kuypers HC (1984) Use of the seton in the treatment of extrasphincteric anal fistula. *Dis Colon Rectum* 27:109–110
152. Law PJ, Talbot RW, Bartram CI, Northover JM (1989) Anal endosonography in the evaluation of perianal sepsis and fistula in ano. *Br J Surg* 76:752–755
153. Lawes DA, Efron JE, Abbas M, Heppell J, Young-Fadok TM (2008) Early experience with the bioabsorbable anal fistula plug. *World J Surg* 32:1157–1159
154. Lechner P (1991) Der Mucosa-Verschiebelappen in der Behandlung supra- und hoch-transsphincterer Analfisteln. *Chirurg* 62:891–894
155. Lengyel AJ, Hurst NG, Williams JG (2002) Preoperative assessment of anal fistulas using endoanal ultrasound. *Colorectal Dis* 4:436–440
156. Lenisa L, Espin-Basany E, Rusconi A et al (2010) Anal fistula plug is a valid alternative option for the treatment of complex anal fistula in the long term. *Int J Colorectal Dis* 25:1487–1493
157. Lentner A, Wienert V (1996) Long-term, indwelling setons for low transsphincteric and intersphincteric anal fistulas. Experience with 108 cases. *Dis Colon Rectum* 39:1097–1101

158. Lilius HG (1968) Fistula-in-ano, an investigation of human foetal anal ducts and intramuscular glands and a clinical study of 150 patients. *Acta Chir Scand Suppl* 383:7–88
159. Lindsey I, Humphreys MM, George BD, Mortensen NJ (2002) The role of anal ultrasound in the management of anal fistulas. *Colorectal Dis* 4:118–122
160. Lindsey I, Smilgin-Humphreys MM, Cunningham C, Mortensen NJ, George BD (2002) A randomized, controlled trial of fibrin glue vs. conventional treatment for anal fistula. *Dis Colon Rectum* 45:1608–1615
161. Lubowski DZ (2010) Surgical treatment of anal fistula: a track not conquered. *ANZ J Surg* 80:301–303
162. Lunniss PJ, Faris B, Rees HC, Heard S, Phillips RK (1993) Histological and microbiological assessment of the role of microorganisms in chronic anal fistula. *Br J Surg* 80:1072
163. Lunniss PJ, Kamm MA, Phillips RK (1994) Factors affecting continence after surgery for anal fistula. *Br J Surg* 81:1382–1385
164. Lunniss PJ, Phillips RK (1994) Surgical assessment of acute anorectal sepsis is a better predictor of fistula than microbiological analysis. *Br J Surg* 81:368–369
165. Malik AI, Nelson RL (2008) Surgical management of anal fistulae: a systematic review. *Colorectal Dis* 10:420–430
166. Malouf AJ, Buchanan GN, Carapeti EA et al (2002) A prospective audit of fistula-in-ano at St. Mark's hospital. *Colorectal Dis* 4:13–19
167. Maor Y, Chowder Y, Koller M, Zmora O, Bar-Meir S, Avidan B (2005) Endosonographic evaluation of perianal fistulas and abscesses: comparison of two instruments and assessment of the role of hydrogen peroxide injection *J Clin Ultrasound* 33:226–232
168. Maralcan G, Baskonus I, Aybasti N, Gokalp A (2006) The use of fibrin glue in the treatment of fistula-in-ano: a prospective study. *Surg Today* 36:166–170
169. Marks CG, Ritchie JK (1977) Anal fistulas at St Mark's Hospital. *Br J Surg* 64:84–91
170. Marti L, Nussbaumer P, Breitbach T, Hollinger A (2001) Das perianale mucinöse Adenokarzinom. Ein weiterer Grund für die histologische Untersuchung bei Analfistel oder Anorektalabszess. *Chirurg* 72:573–577
171. Matos D, Lunniss PJ, Phillips RK (1993) Total sphincter conservation in high fistula in ano: results of a new approach. *Br J Surg* 80:802–804
172. McCourtney JS, Finlay IG (1995) Setons in the surgical management of fistula in ano. *Br J Surg* 82:448–452
173. McCourtney JS, Finlay IG (1996) Cutting seton without preliminary internal sphincterotomy in management of complex high fistula-in-ano. *Dis Colon Rectum* 39:55–58
174. McElwain JW, MacLean MD, Alexander RM, Hoexter B, Guthrie JF (1975) Anorectal problems: experience with primary fistulectomy for anorectal abscess, a report of 1,000 cases. *Dis Colon Rectum* 18:646–649
175. McGee MF, Champagne BJ, Stulberg JJ, Reynolds H, Marderstein E, Delaney CP (2010) Tract length predicts successful closure with anal fistula plug in cryptoglandular fistulas. *Dis Colon Rectum* 53:1116–1120
176. Menten BB, Tezcaner T, Yilmaz U, Leventoglu S, Oguz M (2006) Results of lateral internal sphincterotomy for chronic anal fissure with particular reference to quality of life. *Dis Colon Rectum* 49:1045–1051
177. Miller GV, Finan PJ (1998) Flap advancement and core fistulectomy for complex rectal fistula. *Br J Surg* 85:108–110
178. Misra MC, Kapur BM (1988) A new non-operative approach to fistula in ano. *Br J Surg* 75:1093–1094
179. Mitalas LE, Gosselink MP, Zimmerman DD, Schouten WR (2007) Repeat transanal advancement flap repair: impact on the overall healing rate of high transsphincteric fistulas and on fecal continence. *Dis Colon Rectum* 50:1508–1511
180. Mitalas LE, Gosselink MP, Oom DM, Zimmerman DD, Schouten WR (2009) Required length of follow-up after transanal advancement flap repair of high transsphincteric fistulas. *Colorectal Dis* 11:726–728
181. Mitalas LE, Gosselink MP, Oom DM, Zimmerman DD, Schouten WR (2009) Adverse effect of Bio-Glue on the outcome of transanal advancement flap repair. *Dis Colon Rectum* 52:754; author reply 755
182. Mitalas LE, Wijk JJ van, Gosselink MP, Doornbosch P, Zimmerman DD, Schouten WR (2010) Seton drainage prior to transanal advancement flap repair: useful or not? *Int J Colorectal Dis* 25:1499–1502
183. Mohite JD, Gawai RS, Rohondia OS, Bapat RD (1997) Ksharsootra (medicated seton) treatment for fistula-in-ano Indian. *J Gastroenterol* 16:96–97
184. Moscowitz I, Baig MK, Noguera JJ, Ovalioglu E, Weiss EG, Singh JJ, Wexner SD (2003) Accuracy of hydrogen peroxide enhanced endoanal ultrasonography in assessment of the internal opening of an anal fistula complex. *Tech Coloproctol* 7:133–137
185. Murad-Regadas SM, Regadas FS, Rodrigues LV, Holanda Ede C, Barreto RG, Oliveira L (2010) The role of 3-dimensional anorectal ultrasonography in the assessment of anterior transsphincteric fistula. *Dis Colon Rectum* 53:1035–1040
186. Mylonakis E, Katsios C, Godevenos D, Nousias B, Kappas AM (2001) Quality of life of patients after surgical treatment of anal fistula; the role of anal manometry. *Colorectal Dis* 3:417–421
187. Navarro-Luna A, Garcia-Domingo MI, Rius-Macias J, Marco-Molina C (2004) Ultrasound study of anal fistulas with hydrogen peroxide enhancement. *Dis Colon Rectum* 47:108–114
188. Nessim A, Wexner SD, Agachan F et al (1999) Is bowel confinement necessary after anorectal reconstructive surgery? A prospective, randomized, surgeon-blinded trial. *Dis Colon Rectum* 42:16–23
189. Niyogi A, Agarwal T, Broadhurst J, Abel RM (2010) Management of perianal abscess and fistula-in-ano in children. *Eur J Pediatr Surg* 20:35–39
190. Noble GH (1902) A new operation for complex laceration of the perineum designed for the purpose of eliminating danger of infection from the rectum. *Trans Am Gynecol Soc* 27:357–363
191. Oh C (1983) Management of high recurrent anal fistula. *Surgery* 93:330–332
192. Ommer A, Athanasiadis S, Happel M, Köhler A, Psarakis E (1999) Die chirurgische Behandlung des anorektalen Abszesses Sinn und Unsinn der primären Fistelsuche coloproctology 21:161–169
193. Ommer A, Athanasiadis S, Köhler A, Psarakis E (2000) Die Bedeutung der Stomaanlage im Rahmen der Behandlung der komplizierten Analfisteln und der rektovaginalen Fisteln. *Coloproctology* 22:14–22
194. Ortiz H, Marzo J (2000) Endorectal flap advancement repair and fistulectomy for high transsphincteric and suprasphincteric fistulas. *Br J Surg* 87:1680–1683
195. Ortiz H, Marzo M, Miguel M de, Ciga MA, Oteiza F, Armendariz P (2008) Length of follow-up after fistulotomy and fistulectomy associated with endorectal advancement flap repair for fistula in ano. *Br J Surg* 95:484–487
196. Ortiz H, Marzo J, Ciga MA, Oteiza F, Armendariz P, Miguel M de (2009) Randomized clinical trial of anal fistula plug versus endorectal advancement flap for the treatment of high cryptoglandular fistula in ano. *Br J Surg* 96:608–612
197. Owen G, Keshava A, Stewart P, Patterson J, Chapuis P, Bokey E, Rickard M (2010) Plugs unplugged. Anal fistula plug: the Concord experience. *ANZ J Surg* 80:341–343
198. Ozuner G, Hull TL, Cartmill J, Fazio VW (1996) Long-term analysis of the use of transanal rectal advancement flaps for complicated anorectal/vaginal fistulas. *Dis Colon Rectum* 39:10–14
199. Pagano G, Biondo G, Armaleo F et al (2004) Complex anal fistula surgery: personal experience. *Chir Ital* 56:523–527
200. Papapolychroniadis C, Kaimakis D, Giannoulis K et al (2004) A case of mucinous adenocarcinoma arising in long-standing multiple perianal and presacral fistulas. *Tech Coloproctol* 8(Suppl 1):S138–S140
201. Parés D (2011) Pathogenesis and treatment of fistula in ano. *Br J Surg* 98:2–3
202. Park JJ, Cintron JR, Orsay CP et al (2000) Repair of chronic anorectal fistulae using commercial fibrin sealant. *Arch Surg* 135:166–169
203. Parkash S, Lakshmiratan V, Gajendran V (1985) Fistula-in-ano: treatment by fistulectomy, primary closure and reconstitution. *Aust N Z J Surg* 55:23–27
204. Parks AG, Gordon PH (1976) Fistula-in-Ano: perineal fistula of intra-abdominal or intrapelvic origin simulating fistula-in-ano—report of seven cases. *Dis Colon Rectum* 19:500–506
205. Parks AG, Gordon PH, Hardcastle JD (1976) A classification of fistula-in-ano. *Br J Surg* 63:1–12
206. Parks AG, Stitz RW (1976) The treatment of high fistula-in-ano. *Dis Colon Rectum* 19:487–499
207. Patrlj L, Kocman B, Martinac M, Jadrijevic S, Sosa T, Sebecic B, Brkljacic B (2000) Fibrin glue-antibiotic mixture in the treatment of anal fistulae: experience with 69 cases. *Dig Surg* 17:77–80
208. Pearl RK, Andrews JR, Orsay CP et al (1993) Role of the seton in the management of anorectal fistulas. *Dis Colon Rectum* 36:573–577; discussion 577–579
209. Perez F, Arroyo A, Serrano P, Candela F, Sanchez A, Calpena R (2005) Fistulotomy with primary sphincter reconstruction in the management of complex fistula-in-ano: prospective study of clinical and manometric results. *J Am Coll Surg* 200:897–903
210. Perez F, Arroyo A, Candela F, Calpena R (2006) Stapled endorectal mucosotomy for high extrasphincteric fistula-in-ano: preliminary report. *Dis Colon Rectum* 49:519–523

211. Perez F, Arroyo A, Serrano P, Sanchez A, Candela F, Perez MT, Calpena R (2006) Randomized clinical and manometric study of advancement flap versus fistulotomy with sphincter reconstruction in the management of complex fistula-in-ano. *Am J Surg* 192:34–40
212. Pescatori M, Ayabaca S, Caputo D (2004) Can anal manometry predict anal incontinence after fistulectomy in males? *Colorectal Dis* 6:97–102
213. Pescatori M, Ayabaca SM, Cafaro D, Iannello A, Magrini S (2006) Marsupialization of fistulotomy and fistulectomy wounds improves healing and decreases bleeding: a randomized controlled trial. *Colorectal Dis* 8:11–14
214. Phillips B, Ball C, Sackett D, Badenoch D, Straus S, Haynes B, Dawes M (2009) Oxford Centre for Evidence-based medicine—levels of evidence. <http://www.cebm.net/index.aspx?o=1025>
215. Pinski I, Seppala R, Friedlich MS (2010) Anography: a technique for determining the location of the internal opening in perianal fistula. *Colorectal Dis* 12:896–900
216. Poon CM, Ng DC, Ho-Yin MC, Li RS, Leong HT (2008) Recurrence pattern of fistula-in-ano in a Chinese population. *J Gastrointest Liver Dis* 17:53–57
217. Ramanujam PS, Prasad ML, Abcarian H (1983) The role of seton in fistulotomy of the anus Surgery. *Obstet Gynecol* 157:419–422
218. Ratto C, Grillo E, Parello A, Costamagna G, Doglietto GB (2005) Endoanal ultrasound-guided surgery for anal fistula. *Endoscopy* 37:722–728
219. Read DR, Abcarian H (1979) A prospective survey of 474 patients with anorectal abscess. *Dis Colon Rectum* 22:566–568
220. Reznick RK, Bailey HR (1988) Closure of the internal opening for treatment of complex fistula-in-ano. *Dis Colon Rectum* 31:116–118
221. Riedler L, Papp C, Autengruber M (1978) Chirurgische Spätergebnisse bei 107 Patienten mit anorektalen Fisteln. *Leber Magen Darm* 8:55–58
222. Ritchie RD, Sackier JM, Hodde JP (2009) Incontinence rates after cutting seton treatment for anal fistula. *Colorectal Dis* 11:564–571
223. Rizzo JA, Naig AL, Johnson EK (2010) Anorectal abscess and fistula-in-ano: evidence-based management. *Surg Clin North Am* 90:45–68, Table of Contents
224. Roig JV, Jordan J, Garcia-Armengol J, Esclapez P, Solana A (2009) Changes in anorectal morphologic and functional parameters after fistula-in-ano surgery. *Dis Colon Rectum* 52:1462–1469
225. Roig JV, Garcia-Armengol J, Jordan JC, Moro D, Garcia-Granero E, Alos R (2010) Fistulectomy and sphincter reconstruction for complex cryptoglandular fistulas. *Colorectal Dis* 12:e145–e152
226. Rojanasakul A, Pattanaarun J, Sahakitrungruang C, Tantiphlachiva K (2007) Total anal sphincter saving technique for fistula-in-ano; the ligation of intersphincteric fistula tract. *J Med Assoc Thai* 90:581–586
227. Rojanasakul A (2009) LIFT procedure: a simplified technique for fistula-in-ano. *Tech Coloproctol* 13:237–240
228. Rollinson PD, Dundas SA (1984) Adenocarcinoma of sigmoid colon seeding into pre-existing fistula in ano. *Br J Surg* 71:664–665
229. Safar B, Jobanputra S, Sands D, Weiss EG, Nogueras JJ, Wexner SD (2009) Anal fistula plug: initial experience and outcomes. *Dis Colon Rectum* 52:248–252
230. Sahni VA, Ahmad R, Burling D (2008) Which method is best for imaging of perianal fistula? *Abdom Imaging* 33:26–30
231. Sainio P (1984) Fistula-in-ano in a defined population. Incidence and epidemiological aspects. *Ann Chir Gynaecol* 73:219–224
232. Saino P, Husa A (1985) A prospective manometric study of the effect of anal fistula surgery on anorectal function. *Acta Chir Scand* 151:279–288
233. Salim AS, Ahmed TM (2001) KTP-Laser and fibrin glue for treatment of fistulae in ano. *Saudi Med J* 22:1022–1024
234. Sangwan YP, Rosen L, Riether RD, Stasik JJ, Sheets JA, Khubchandani IT (1994) Is simple fistula-in-ano simple? *Dis Colon Rectum* 37:885–889
235. Santoro GA, Fortling B (2006) New technical developments in endoanal and endorectal ultrasonography. In: Santoro GA, Di Falco G (Hrsg) *Benign anorectal diseases. Diagnosis with endoanal and endorectal ultrasonography and new treatment options*. Springer, Milan, S 13–26
236. Schaefer O, Lohrmann C, Langer M (2004) Assessment of anal fistulas with high-resolution subtraction MR-fistulography: comparison with surgical findings. *J Magn Reson Imaging* 19:91–98
237. Schmiegel W, Pox C, Reinacher-Schick A et al (2008) S3-Leitlinie „Koloektales Karzinom“. *Z Gastroenterol* 46:1–73
238. Scholefield JH, Berry DP, Armitage NC, Wastie ML (1997) Magnetic resonance imaging in the management of fistula in ano. *Int J Colorectal Dis* 12:276–279
239. Schouten WR, Zimmerman DD, Briel JW (1999) Transanal advancement flap repair of transsphincteric fistulas. *Dis Colon Rectum* 42:1419–1422; discussion 1422–1423
240. Schwandner O, Stadler F, Dietl O, Wirsching RP, Fuerst A (2008) Initial experience on efficacy in closure of cryptoglandular and Crohn's transsphincteric fistulas by the use of the anal fistula plug. *Int J Colorectal Dis* 23:319–324
241. Schwandner T, Roblick MH, Kierer W, Brom A, Padberg W, Hirschburger M (2009) Surgical treatment of complex anal fistulas with the anal fistula plug: a prospective, multicenter study. *Dis Colon Rectum* 52:1578–1583
242. Schwartz DA, Wiersema MJ, Dudiak KM et al (2001) A comparison of endoscopic ultrasound, magnetic resonance imaging, and exam under anesthesia for evaluation of Crohn's perianal fistulas. *Gastroenterology* 121:1064–1072
243. Seneviratne SA, Samarasekera DN, Kotalawala W (2009) Quality of life following surgery for recurrent fistula-in-ano. *Tech Coloproctol* 13:215–217
244. Sentovich SM (2001) Fibrin glue for all anal fistulas. *J Gastrointest Surg* 5:158–161
245. Sentovich SM (2003) Fibrin glue for anal fistulas: long-term results. *Dis Colon Rectum* 46:498–502
246. Seow-Choen F, Hay AJ, Heard S, Phillips RK (1992) Bacteriology of anal fistulae. *Br J Surg* 79:27–28
247. Seow-Choen F, Nicholls RJ (1992) Anal fistula. *Br J Surg* 79:197–205
248. Seow-Choen F, Ho JM (1994) Histoanatomy of anal glands. *Dis Colon Rectum* 37:1215–1218
249. Serour F, Gorenstein A (2006) Characteristics of perianal abscess and fistula-in-ano in healthy children. *World J Surg* 30:467–472
250. Shanwani A, Nor AM, Amri N (2010) Ligation of the intersphincteric fistula tract (LIFT): a sphincter-saving technique for fistula-in-ano. *Dis Colon Rectum* 53:39–42
251. Shemesh EI, Kodner IJ, Fry RD, Neufeld DM (1988) Endorectal sliding flap repair of complicated anterior anoperineal fistulas. *Dis Colon Rectum* 31:22–24
252. Shouler PJ, Grimley RP, Keighley MRB, Alexander-Williams J (1986) Fistula-in-ano is usually simple to manage surgically. *Int J Colorect Dis* 1:113–115
253. Shukla HS (1991) Multicentric randomized controlled clinical trial of Kshaarasootra (Ayurvedic medicated thread) in the management of fistula-in-ano. *Indian Council of Medical Research. Indian J Med Res* 94:177–185
254. Sierra EM, Villanueva Saenz E, Martinez PH, Rocha JR (2006) Mucinous adenocarcinoma associated with fistula in ano: report of a case. *Tech Coloproctol* 10:51–53
255. Singer M, Cintron J, Nelson R et al (2005) Treatment of fistulas-in-ano with fibrin sealant in combination with intra-adhesive antibiotics and/or surgical closure of the internal fistula opening. *Dis Colon Rectum* 48:799–808
256. Soltani A, Kaiser AM (2010) Endorectal advancement flap for cryptoglandular or Crohn's fistula-in-ano. *Dis Colon Rectum* 53:486–495
257. Song WL, Wang ZJ, Zheng Y, Yang XQ, Peng YP (2008) An anorectal fistula treatment with acellular extracellular matrix: a new technique. *World J Gastroenterol* 14:4791–4794
258. Stamatiadis A, Konstantinou E, Theodosopoulou E, Mamoura K (2002) Frequency of operative trauma to anal sphincters: evaluation with endoanal ultrasound. *Gastroenterol Nurs* 25:55–59
259. Stelzner F, Dietl H, Hahne H (1956) Ergebnisse bei Radikaloperationen von 143 Analfisteln (Kritik der einzeitigen Sphinktertrennung bei einoder mehrzeitigen Fisteloperationen). *Chirurg* 27:158–162
260. Stelzner F (1959). *Die anorektalen Fisteln*. Springer-Verlag, Berlin-Göttingen-Heidelberg
261. Stelzner F (1992) Anatomisch bedingte diagnostische und operationstechnische Probleme und Komplikationen in der Chirurgie am Anorektum. *Zentralbl Chir* 117:111–114
262. Subasinghe D, Samarasekera DN (2010) Comparison of preoperative endoanal ultrasonography with intraoperative findings for fistula in ano. *World J Surg* 34:1123–1127
263. Sungurtekin U, Sungurtekin H, Kabay B et al (2004) Anocutaneous V-Y advancement flap for the treatment of complex perianal fistula. *Dis Colon Rectum* 47:2178–2183
264. Swinscoe MT, Ventakassubramaniam AK, Jayne DG (2005) Fibrin glue for fistula-in-ano: the evidence reviewed. *Tech Coloproctol* 9:89–94
265. Sygut A, Zajdel R, Kedzia-Budziewska R, Trzcinski R, Dziki A (2007) Late results of treatment of anal fistulas. *Colorectal Dis* 9:151–158
266. Sygut A, Mik M, Trzcinski R, Dziki A (2010) How the location of the internal opening of anal fistulas affect the treatment results of primary transsphincteric fistulas Langenbecks. *Arch Surg* 395:1055–1059
267. Tasci I (2003) The fistulectomy: a new device for treatment of complex anal fistulas by „Core-Out“ fistulectomy. *Dis Colon Rectum* 46:1566–1571
268. Theerapol A, So BY, Ngoi SS (2002) Routine use of setons for the treatment of anal fistulae. *Singapore Med J* 43:305–307
269. Thekkinkattil DK, Botterill I, Ambrose NS, Lundby L, Sagar PM, Buntzen S, Finan PJ (2009) Efficacy of the anal fistula plug in complex anorectal fistulae. *Colorectal Dis* 11:584–587


270. Thomson JP, Parks AG (1979) Anal abscesses and fistulas. *Br J Hosp Med* 21:413–414, 418, 420–422 passim
271. Thomson JPS, Ross AHM (1989) Can the external anal sphincter be preserved in the treatment of trans-sphincteric fistula-in-ano. *Int J Colorect Dis* 4:247–250
272. Thomson WH, Fowler AL (2004) Direct appositional (no flap) closure of deep anal fistula. *Colorectal Dis* 6:32–36
273. Tinay OE, El-Bakry AA (2003) Treatment of chronic fistula-in-ano using commercial fibrin glue. *Saudi Med J* 24:1116–1117
274. Toyonaga T, Matsushima M, Sogawa N et al (2006) Postoperative urinary retention after surgery for benign anorectal disease: potential risk factors and strategy for prevention. *Int J Colorectal Dis* 21:676–682
275. Toyonaga T, Matsushima M, Tanaka Y et al (2007) Non-sphincter splitting fistulotomy vs conventional fistulotomy for high trans-sphincteric fistula-in-ano: a prospective functional and manometric study. *Int J Colorectal Dis* 22:1097–1102
276. Toyonaga T, Tanaka Y, Song JF et al (2008) Comparison of accuracy of physical examination and endoanal ultrasonography for preoperative assessment in patients with acute and chronic anal fistula. *Tech Coloproctol* 12:217–223
277. Tyler KM, Aarons CB, Sentovich SM (2007) Successful sphincter-sparing surgery for all anal fistulas. *Dis Colon Rectum* 50:1535–1539
278. Uribe N, Millan M, Minguez M et al (2007) Clinical and manometric results of endorectal advancement flaps for complex anal fistula. *Int J Colorectal Dis* 22:259–264
279. Ustynoski K, Rosen L, Stasik J, Riether R, Sheets J, Khubchandani IT (1990) Horseshoe abscess fistula. Seton treatment. *Dis Colon Rectum* 33:602–605
280. Hagen SJ van der, Baeten CG, Soeters PB, Gemert WG van (2006) Long-term outcome following mucosal advancement flap for high perianal fistulas and fistulotomy for low perianal fistulas: recurrent perianal fistulas: failure of treatment or recurrent patient disease? *Int J Colorectal Dis* 21:784–790
281. Hagen SJ van der, Baeten CG, Soeters PB, Gemert WG van (2009) Autologous platelet derived growth factors (platelet rich plasma) as an adjunct to mucosal advancement flap in high cryptoglandular peri-anal fistulae: A pilot study. *Colorectal Dis*
282. Koperen PJ van, Bemelman WA, Bossuyt PM et al (2008) The anal fistula plug versus the mucosal advancement flap for the treatment of anorectal fistula (PLUG trial) *BMC Surg* 8:11
283. Koperen PJ van, D'Hoore A, Wolthuis AM, Bemelman WA, Slors JFM (2008) Analer Fistelplug zum Verschluss komplizierter anorektaler Fisteln: eine prospektive Studie. *Coloproctology* 30:159–164
284. Koperen PJ van, Wind J, Bemelman WA, Bakx R, Reitsma JB, Slors JF (2008) Long-term functional outcome and risk factors for recurrence after surgical treatment for low and high perianal fistulas of cryptoglandular origin. *Dis Colon Rectum* 51:1475–1481
285. Koperen PJ van, Wind J, Bemelman WA, Slors JFM (2008) Fibrin glue and transanal rectal advancement flap for high transsphincteric perianal fistulas; is there any advantage? *Int J Colorectal Dis* 23:697–701
286. Tets WF van, Kuijpers HC (1994) Continence disorders after anal fistulotomy. *Dis Colon Rectum* 37:1194–1197
287. Van Tets WF, Kuijpers JH (1995) Seton treatment of perianal fistula with high anal or rectal opening. *Br J Surg* 82:895–897
288. Tets WF van, Kuijpers JH, Tran K, Mollen R, Goor H van (1997) Influence of Parks' anal retractor on anal sphincter pressures. *Dis Colon Rectum* 40:1042–1045
289. Vasilevsky CA, Gordon PH (1984) The incidence of recurrent abscesses or fistula-in-ano following anorectal suppuration. *Dis Colon Rectum* 27:126–130
290. Vasilevsky CA, Gordon PH (1985) Results of treatment of fistula-in-ano. *Dis Colon Rectum* 28:225–231
291. Vatansav C, Alabaz O, Tekin A et al (2007) A new seton type for the treatment of anal fistula. *Dig Dis Sci* 52:1920–1923
292. Venkatesh KS, Ramanujam P (1999) Fibrin glue application in the treatment of recurrent anorectal fistulas. *Dis Colon Rectum* 42:1136–1139
293. Vial M, Pares D, Pera M, Grande L (2010) Faecal incontinence after seton treatment for anal fistulae with and without surgical division of internal anal sphincter: a systematic review. *Colorectal Dis* 12:172–178
294. Walfisch S, Menachem Y, Koretz M (1997) Double seton—a new modified approach to high transsphincteric anal fistula. *Dis Colon Rectum* 40:731–732
295. Wang JY, Garcia-Aguilar J, Sternberg JA, Abel ME, Varma MG (2009) Treatment of transsphincteric anal fistulas: are fistula plugs an acceptable alternative? *Dis Colon Rectum* 52:692–697
296. Weber E, Buchmann P (1982) Eröffnung anorektaler Abszesse – mit oder ohne Fistelspaltung. *Chirurg* 53:270–272
297. Wedel T (2006) Der Beckenboden: Anatomische Grundlagen. *Viszeralchirurgie* 41:153–162
298. Wedell J, Meier zu Eissen P, Banzhaf G, Kleine L (1987) Sliding flap advancement for the treatment of high level fistulae. *Br J Surg* 74:390–391
299. Weisman N, Abbas MA (2008) Prognostic value of endoanal ultrasound for fistula-in-ano: a retrospective analysis. *Dis Colon Rectum* 51:1089–1092
300. Weisman RI, Orsay CP, Pearl RK, Abcarian H (1991) The role of fistulography in fistula-in-ano. Report of five cases. *Dis Colon Rectum* 34:181–184
301. West RL, Dwarkasing S, Felt-Bersma RJ, Schouten WR, Hop WC, Hussain SM, Kuipers EJ (2004) Hydrogen peroxide-enhanced three-dimensional endoanal ultrasonography and endoanal magnetic resonance imaging in evaluating perianal fistulas: agreement and patient preference. *Eur J Gastroenterol Hepatol* 16:1319–1324
302. Westerterp M, Volkers NA, Poolman RW, Tets WF van (2003) Anal fistulotomy between Skyla and Charybdis. *Colorectal Dis* 5:549–551
303. Whiteford MH, Kilkenny J 3rd, Hyman N et al (2005) Practice parameters for the treatment of perianal abscess and fistula-in-ano (revised). *Dis Colon Rectum* 48:1337–1342
304. Wijekoon NS, Samarasekera DN (2010) The value of routine histopathological analysis in patients with fistula in-ano. *Colorectal Dis* 12:94–96
305. Williams JG, MacLeod CA, Rothenberger DA, Goldberg SM (1991) Seton treatment of high anal fistulae. *Br J Surg* 78:1159–1161
306. Williams JG, Farrands PA, Williams AB et al (2007) The treatment of anal fistula: ACPGBI position statement. *Colorectal Dis* 9(Suppl 4):18–50
307. Witte ME, Klaase JM, Gerritsen JJ, Kummer EW (2007) Fibrin glue treatment for simple and complex anal fistulas. *Hepatogastroenterology* 54:1071–1073
308. Yang BL, Shao WJ, Sun GD, Chen YQ, Huang JC (2009) Perianal mucinous adenocarcinoma arising from chronic anorectal fistulae: a review from single institution. *Int J Colorectal Dis* 24:1001–1006
309. Yeung JM, Simpson JA, Tang SW, Armitage NC, Maxwell-Armstrong C (2010) Fibrin glue for the treatment of fistulae in ano—a method worth sticking to? *Colorectal Dis* 12:363–366
310. Zaheer S, Reilly WT, Pemberton JH, Ilstrup D (1998) Urinary retention after operations for benign anorectal diseases. *Dis Colon Rectum* 41:696–704
311. Zanotti C, Martinez-Puente C, Pascual I, Pascual M, Herreros D, Garcia-Olmo D (2007) An assessment of the incidence of fistula-in-ano in four countries of the European Union. *Int J Colorectal Dis* 22:1459–1462
312. Zbar AP, Ramesh J, Beer-Gabel M, Salazar R, Pescatori M (2003) Conventional cutting vs. internal anal sphincter-preserving seton for high trans-sphincteric fistula: a prospective randomized manometric and clinical trial. *Tech Coloproctol* 7:89–94
313. Zbar AP, Armitage NC (2006) Complex perirectal sepsis: clinical classification and imaging. *Tech Coloproctol* 10:83–93
314. Zbar AP, Oyeteunji RO, Gill R (2006) Transperineal versus hydrogen peroxide-enhanced endoanal ultrasonography in never operated and recurrent cryptogenic fistula-in-ano: a pilot study. *Tech Coloproctol* 10:297–302
315. Zbar AP (2009) David Henry Goodall: reassessment of the rule. *Tech Coloproctol* 13:185–188
316. Zbar AP (2010) Experience with Staged Mucosal Advancement Anoplasty for High Trans-sphincteric Fistula-in-Ano. *West Indian Med J* 56:446–450
317. Zimmerman DD, Delemarre JB, Gosselink MP, Hop WC, Briel JW, Schouten WR (2003) Smoking affects the outcome of transanal mucosal advancement flap repair of trans-sphincteric fistulas. *Br J Surg* 90:351–354
318. Zimmerman DD, Gosselink MP, Hop WC, Darby M, Briel JW, Schouten WR (2003) Impact of two different types of anal retractor on fecal continence after fistula repair: a prospective, randomized, clinical trial. *Dis Colon Rectum* 46:1674–1679
319. Zimmerman DD, Gosselink MP, Mitalas LE, Delemarre JB, Hop WJ, Briel JW, Schouten WR (2005) Smoking impairs rectal mucosal bloodflow—a pilot study: possible implications for transanal advancement flap repair. *Dis Colon Rectum* 48:1228–1232
320. Zimmerman DDE, Briel JW, Gosselink MP, Schouten WR (2001) Anocutaneous advancement flap repair of transsphincteric fistulas. *Dis Colon Rectum* 44:1474–1480
321. Zmora O, Mizrahi N, Rotholtz N, Pikarsky AJ, Weiss EG, Noguera JJ, Waxner SD (2003) Fibrin glue sealing in the treatment of perineal fistulas. *Dis Colon Rectum* 46:584–589
322. Zubaidi A, Al-Beed O (2009) Anal fistula plug in high fistula-in-ano: an early Saudi experience. *Dis Colon Rectum* 52:1584–1588

# Gratis für Sie – das Probeabonnement von coloproctology

- Neueste wissenschaftliche Erkenntnisse für Diagnostik und Therapie
- Interdisziplinär und praxisorientiert – alles was Sie wissen müssen
- Beiträge komfortabel und schnell online recherchieren

3 Ausgaben testen!

Bestellen  
Sie jetzt!



110142

**Ja, ich möchte die nächsten 3 Ausgaben der Zeitschrift *coloproctology* kostenlos testen.**

Sollte ich von der Zeitschrift nicht überzeugt sein, teile ich Ihnen dies innerhalb von 14 Tagen nach Erhalt des 3. Hefes mit. Wenn ich die Zeitschrift weiterlesen möchte, brauche ich nichts zu tun und erhalte die Zeitschrift zum Preis von 209 € inkl. 7% MwSt. (6 Hefte jährlich) in 2012 für mindestens 1 Jahr (als Ärztin oder Arzt in Aus- und Weiterbildung, Student/in 130 € inkl. 7% MwSt. – Nachweis anbei) zzgl. Versandkosten (Inland 22 €, Ausland 35 €). Das Abonnement kann ich bis 2 Monate vor Ende des Bezugszeitraumes kündigen. Preisänderungen und Irrtümer vorbehalten.

\_\_\_\_\_  
Name, Vorname

\_\_\_\_\_  
Straße, Hausnummer

\_\_\_\_\_  
PLZ, Ort

➤ **Datum, Unterschrift**

Ja, bitte senden Sie mir aktuelle Angebote und Newsletter gerne auch per E-Mail:

\_\_\_\_\_  
E-Mail Adresse

Ich bin tätig in  Klinik  Praxis

**Faxantwort: (06221) 345-4229**

Oder einsenden an:  
Springer Customer Service Center GmbH  
Haberstraße 7 · 69126 Heidelberg  
Telefon (06221) 345-4303  
Email: [Leserservice@springer.com](mailto:Leserservice@springer.com)

Springer-Verlag GmbH, Tiergartenstraße 17, 69121 Heidelberg,  
Zweigniederlassung der Springer-Verlag GmbH, Heidelberger Platz 3,  
14197 Berlin, Amtsgericht Berlin-Charlottenburg, HRB 91881 B  
Geschäftsführer: Derk Haank, Martin Mos, Peter Hendrik,  
Springer ist Teil der Fachverlagsgruppe Springer Science+Business  
Media